Sur les tumeurs fibro-plastiques de la partie
interne de la cuisse.

il, mais comme un point entouré de rayons. Ce phénomène d'*irradiation*, difcile à expliquer, peut être produit par la couche de larmes qui recouvre la cornée 'unke), par la diffraction de la lumière sur les bords irréguliers de la pupille lelmholtz), ou par la disposition rayonnée de la substance qui réunit les segments u cristallin.

Enfin, les milieux réfringents ne sont pas toujours d'une limpidité parfaite. Leur iaphanéité est souvent altérée par des corpuscules de nature et d'origine variées, les ns immobiles, les autres flottant au sein de ces milieux. Dans certaines conditions, es corpuscules deviennent visibles et forment ce qu'on appelle les *images endoscoiques*. Elles ont la forme de petites taches, de stries, de mouches volantes. Il est ort rare de rencontrer des personnes qui en soient exemptes. Pour les apercevoir, faut placer devant l'œil une carte percée d'un très-petit trou et regarder une ive lumière. Nous avons donné une figure à l'aide de laquelle on se rend facileent compte de ce phénomène.

3. *Glande lacrymale.*

(In *Dictionnaire encyclopédique des sciences médicales*, 2e série, t. I, p. 21, 1868. — 5 pages.)

Nous étudions successivement, dans cet article, l'anatomie descriptive, la texture, s anomalies et la physiologie de la glande lacrymale. Les recherches de Pflüger ur les nerfs de cette glande sont venues confirmer les idées que nous avions émises, ans notre thèse, sur les cellules ganglionnaires de la trame des organes. Cet anatoiste a vu, en effet, les fibres sympathiques se continuer avec les prolongements de ellules ganglionnaires situés entre les culs-de-sac glandulaires. Les tubes du nerf rânien s'accolent à la paroi propre du cul-de-sac et la pénètrent.

4. *Main*

(In *Dictionnaire encyclopédique des sciences médicales*, 2e série, t. IV, p. 4, 1871. — Article de 30 pages.)

Cet article est consacré à l'anatomie descriptive et à l'anatomie topographique écialement de la paume de la main. La description anatomique des doigts, qui ous est confiée, doit paraître prochainement à l'article *Doigt*.

FACULTÉ DE MÉDECINE DE PARIS

N° 121

THÈSE

POUR

LE DOCTORAT EN MÉDECINE

Présentée et soutenue le 1er juin 1869,

PAR CLAUDE-FRANÇOIS COSSERAT,

Né à Charmes-sur-Moselle (Vosges),

EX-ÉLÈVE DES HÔPITAUX,

EX-INTERNE DES HÔPITAUX DE NANCY,

LAURÉAT DE L'ÉCOLE DE CETTE VILLE.

ÉTUDE SUR LES TUMEURS FIBRO-PLASTIQUES

DE LA

PARTIE INFÉRIEURE INTERNE DE LA CUISSE

ET DE LA RÉGION POPLITÉE

Le Candidat répondra aux questions qui lui seront faites sur les diverses parties de l'enseignement médical.

PARIS

A. PARENT, IMPRIMEUR DE LA FACULTÉ DE MÉDECINE

31, RUE MONSIEUR-LE-PRINCE, 31

1869

FACULTÉ DE MÉDECINE DE PARIS.

Doyen, M. WURTZ.

Professeurs.	MM.
Anatomie	SAPPEY.
Physiologie	LONGET.
Physique médicale	GAVARRET.
Chimie organique et chimie minérale	WURTZ.
Histoire naturelle médicale	BAILLON.
Pathologie et thérapeutique générales	LASÈGUE.
Pathologie médicale	AXENFELD. HARDY.
Pathologie chirurgicale	DOLBEAU. VERNEUIL.
Anatomie pathologique	VULPIAN.
Histologie	ROBIN.
Opérations et appareils	DENONVILLIERS
Pharmacologie	REGNAULD.
Thérapeutique et matière médicale	GUBLER.
Hygiène	BOUCHARDAT.
Médecine légale	TARDIEU.
Accouchements, maladies des femmes en couche et des enfants nouveau-nés	PAJOT.
Pathologie comparée et expérimentale	BROWN-SÉQUARD.
	Chargé de cours.
Clinique médicale	BOUILLAUD. SÉE (G.). N. BÉHIER.
Clinique chirurgicale	LAUGIER. GOSSELIN. BROCA. RICHET.
Clinique d'accouchements	DEPAUL.

Doyen honoraire, M. le Baron PAUL DUBOIS.

Professeurs honoraires :

MM. ANDRAL, le baron JULES CLOQUET, CRUVEILHIER, DUMAS et NÉLATON.

Agrégés en exercice.

MM. BAILLY.	MM. DESPLATS.	MM. JACCOUD.	MM. PAUL.
BALL.	DUPLAY.	JOULIN.	PÉRIER.
BLACHEZ.	FOURNIER.	LABBÉ (LÉON).	PETER.
BUCQUOY.	GRIMAUX.	LEFORT.	POLAILLON.
CRUVEILHIER.	GUYON.	LUTZ.	PROUST.
DE SEYNES.	ISAMBERT.	PANAS.	RAYNAUD.
			TILLAUX.

Agrégés libres chargés de cours complémentaires.

Cours clinique des maladies de la peau	MM. *N.*
— des maladies des enfants	ROGER.
— des maladies mentales et nerveuses	*N.*
— de l'ophthalmologie	*N.*
des travaux anatomiques	Marc SÉE.

Examinateurs de la thèse.

MM. RICHET, *président* ; AXENFELD, RAYNAUD, PETER.

M. FORGET, *Secrétaire*.

Par délibération du 9 décembre 1798, l'École a arrêté que les opinions émises dans les dissertations qui lui seront présentées doivent être considérées comme propres à leurs auteurs, et qu'elle n'entend leur donner aucune approbation ni improbation.

A LA MÉMOIRE

DE MES GRANDS PARENTS PATERNELS

A MON GRAND'PÈRE, A MA GRAND'MÈRE

A MON PÈRE, A MA MÈRE

A MA FAMILLE

A M. LE PROFESSEUR RICHET

PROFESSEUR DE CLINIQUE CHIRURGICALE A LA FACULTÉ DE MÉDECINE DE PARIS,
MEMBRE DE L'ACADÉMIE IMPÉRIALE DE MÉDECINE,
MEMBRE DE LA SOCIÉTÉ IMPÉRIALE DE CHIRURGIE,
ET DE LA SOCIÉTÉ D'ANATOMIE,
CHEVALIER DE LA LÉGION D'HONNEUR

A M. LE Dr DEMARQUAY

CHIRURGIEN DE LA MAISON MUNICIPALE DE SANTÉ,
CHIRURGIEN DU CONSEIL D'ÉTAT,
MEMBRE DE L'ACADÉMIE IMPÉRIALE,
DE LA SOCIÉTÉ D'ANATOMIE, DE LA SOCIÉTÉ DE CHIRURGIE,
OFFICIER DE LA LÉGION D'HONNEUR.

A M. LE Dr PARROT

MÉDECIN DE L'HOSPICE DES ENFANTS-ASSISTÉS,
PROFESSEUR AGRÉGÉ DE LA FACULTÉ DE MÉDECINE DE PARIS,
MEMBRE DE LA SOCIÉTÉ D'ANATOMIE ET DE LA SOCIÉTÉ DE CHIRURGIE.

A M. CHEVREUSE

DOCTEUR EN MÉDECINE A CHARMES (VOSGES).

A M. LÉON PARISOT

DOCTEUR EN MÉDECINE A NANCY.

A M. VICTOR PARISOT

DOCTEUR EN MÉDECINE A NANCY.

A MES PROFESSEURS DE L'ECOLE DE NANCY

A MES AMIS

ÉTUDE

SUR LES

TUMEURS FIBRO-PLASTIQUES

DE LA

PARTIE INFÉRIEURE INTERNE DE LA CUISSE

ET DE LA RÉGION POPLITÉE

En abordant l'étude des tumeurs fibro-platiques, nous n'avons eu nullement l'intention aussi périlleuse qu'hasardée de révéler de nouveaux faits, d'exprimer des théories originales sur un sujet traité depuis longtemps de main de maître par Lebert d'abord, par Virchow, par M. Robin, M. Broca ensuite, puis par MM. Lannelongue, Carrera et Malhené, dont les thèses récentes, aussi savantes que consciencieuses, ont puissamment contribué à éclairer nos méditations sur un genre de tumeurs dont le diagnostic et le traitement présentent parfois tant d'obscurité, et ménagent aussi au praticien tant de soucis et de douloureux déboires dans des circonstances fréquentes.

Pendant le temps qu'il nous a été donné de passer dans le service de M. Demarquay, à la Maison municipale de santé, nous avons eu l'occasion d'observer un cas de tumeur fibro-plastique de la région inférieure de la cuisse. A ce propos, M. le Dr Demarquay nous fit

quelques leçons sur le développement, la marche, le traitement chirurgical de ces tumeurs, il nous rappela quelques faits analogues à celui qui nous occupe, tirés soit de sa clientèle soit de sa pratique dans les hôpitaux, insistant surtout sur ce point que le traitement chirurgical doit donner beaucoup à réfléchir dans ce cas au praticien et que souvent l'opportunité ou l'inopportunité d'une opération est pour le malade une question de vie ou de mort. Pénétré de l'importance de ces faits, nous avons suivi avec attention ce malade que l'heureux sort offrait à notre observation. La marche de l'affection qui l'amenait dans le service, l'apparence d'innocuité que devait avoir pour le malade l'ablation de la tumeur, les difficultés auxquelles le chirurgien ne s'attendait pas en opérant, enfin les suites malheureuses et pour ainsi dire fatales de l'opération nous engagèrent à nous emparer de ce fait, à l'étudier, à en déduire des conclusions que nous osons croire utiles et une ligne de conduite que, dans le cas échéant, nous suivrions fidèlement. Un fait ne fait pas loi, sans doute ; aussi, avant d'exprimer les idées que le cas que nous avons observé nous a suggérées, nous avons étudié attentivement la nature de l'élément fibro-plastique, son développement, sa marche, etc., puis nous avons rapproché ce fait d'autres semblables observés dans la science, de l'opinion de chirurgiens éminents et nombreux, à ce sujet, du résultat de leur conduite et de leur manière de voir en pareille occurrence.

Nous avons pris la peine de représenter aussi fidèlement que possible le dessein de la tumeur et de l'insérer dans notre thèse en décrivant aussi exactement que nous l'avons pu les caractères de cette production morbide, afin que, si on nous fait l'honneur quelquefois de feuilleter ces pages, on puisse avoir dans la mesure possible des choses un croquis exact dont le souvenir pourra éveiller, dans un cas semblable, l'attention sur la nature d'une tumeur, qui au premier abord, et comme cela arrive souvent, fait balancer longtemps le diagnostic du praticien. Nous remercions M. Bouchard, agrégé de la Faculté de médecine, qui a bien voulu mettre à notre service,

avec la complaisance la plus gracieuse, son talent de micrographe, nous éclairer et nous édifier sur la nature de la tumeur qui nous occupe en ce moment.

Nous n'avons pas eu l'intention dans notre thèse de nous étendre sur les tumeurs fibro-plastiques en général, ni faire de leur texture histologique une mention particulière, nous avons étudié les tumeurs fibro-plastiques, occupant exclusivement la partie inférieure de la cuisse et la région poplitée, sans décrire spécialement dans ce point les tumeurs dites sarcomateuses, ou les tumeurs fibreuses ou colloïdes, ou les kéloïdes. Nous nous sommes occupé plutôt de la région occupée par la tumeur que du type de la tumeur occupant la région elle-même, parce que le but de cette thèse est d'établir un mode de traitement pour les tumeurs fibro-plastiques se développant dans le point indiqué.

Nous avons cru cependant devoir donner quelques notions générales sur l'élément fibro-plastique et son rôle dans les tumeurs de cette nature, et à cette occasion nous avons utilisé, avec le plus grand avantage, la thèse de M. Lannelongue qui, outre les notions générales, nous a fourni des faits se rapprochant du nôtre; nous avons aussi usé du travail de M. Malhéné, de celui de M. Carrera, qui nous ont offert un vaste champ d'observations relatif au sujet que nous traitons, puis les travaux d'anatomie pathologique de M. Lebert, le traité des tumeurs de M. Broca, puis encore les comptes-rendus des sociétés d'anatomie et de chirurgie, les Archives générales de médecine et de chirurgie. Sans doute nous eussions ardemment désiré apporter pour base à notre thèse des faits nombreux observés par nous, mais notre carrière médicale s'ouvre seulement, nous n'avons pu être que peu favorisé dans notre propre moisson scientifique, sous le rapport du sujet qui nous occupe. Nous pensons cependant que ces faits, groupés et rapprochés, feront un tout où il nous sera possible d'entrevoir des faits généraux et des déductions utiles. Il serait digne d'intérêt de développer au long ce sujet qui est important; mais, pressé par le temps, nous ne pouvons qu'indiquer et dis-

cuter brièvement le point principal de cette thèse, qui est l'opportunité ou le mode d'opération. Que nos recherches soient donc un jalon, un guide utile pour ceux qui voudront compléter un sujet que je crois important, et que je signale à la sollicitude des futurs praticiens.

DÉFINITION HISTORIQUE.

Les travaux de M. Robin ont démontré qu'à une certaine époque de la vie et du développement du fœtus on le trouve constitué par une masse de substance amorphe mêlée d'une certaine quantité d'éléments dits éléments embryoplastiques. Ces éléments embryoplastiques offrent tantôt la forme cellulaire (cellules ovoïdes ou allongées, contenant dans l'intérieur un noyau plus ou moins ovoïde, ovoïde dans la plupart des cas et sans nucléole, tantôt la forme nucléaire, représentée par un noyau semblable à celui de la forme cellulaire). Voilà succinctement les éléments embryoplastiques du fœtus, physiologiques ; les éléments s'atrophient, disparaissent devant les autres éléments du fœtus à mesure que d'autres apparaissent, à mesure que se fait le développement. Ce sont ces éléments embryoplastiques qu'on peut rencontrer accidentellement en quantité anormale dans l'organisme, au moment où ils doivent être presque complétement disparus de cet organisme, car on sait qu'ils existent toujours dans les tissus adultes en infime quantité, il est vrai. Ainsi, dans le tissu cicatriciel, dans les produits des inflammations chroniques, ces éléments peuvent se trouver répandus au milieu de la masse d'autres tumeurs, disséminés au milieu de leurs cellules, de nature différente, ou bien former à eux seuls, par leur agglomération plus ou moins considérable dans un point quelconque de l'organisme et former alors des tumeurs particulières, dites tumeurs fibroplastiques. Tant qu'ils sont disséminées parmi d'autres produits, les

éléments fibro-plastiques n'ont qu'une gravité secondaire, mais, quand ils sont agglomérés, qu'ils forment tumeur, c'est alors que le danger du malade s'accroît et que le pronostic devient des plus sérieux.

Autrefois, et nous parlons d'un temps proche encore, où les lumières apportées par le microscope n'avaient pas éclairé l'étude de ces tumeurs, on appelait myxiomes, sarcomes, encéphaloïdes enkystés, des tumeurs dont les éléments, au microscope, pouvaient paraître tout différents, mais dont la symptomatologie, dont la marche se rapportaient entièrement à ce que nous appelons aujourd'hui tumeurs fibro-plastiques. On peut voir en effet dans Fœster et Virchow quelle confusion régnait à leur époque à propos de ces tumeurs, bien que Virchow lui-même eût jeté un grand jour sur leur histoire. Ces tumeurs étaient appelées tumeurs encéphaloïdes enkystées, etc., et Boyer lui-même les décrit en laissant soupçonner qu'il leur croit une grande parenté avec le cancer et avec le squirrhe en particulier.

M. le Dr Desprez lui-même, dans sa thèse inaugurale, assimile aux cancers les tumeurs fibro-plastiques, des muscles en particulier. Bien qu'il ait été notre maître dans les hôpitaux et que nous professions pour ses théories la plus grande déférence, nous ne pouvons adopter sa manière de voir sur ce point, et nous croyons le cancer bien différent à bien des points de vue de l'élément fibro-plastique.

C'est M. Lebert qui a défini nettement la nature de ces tumeurs, qui les a décrites après les avoir analysées, examinées minutieusement. Il a divisé les productions accidentelles en deux grandes classes: les tumeurs homœomorphes, parmi lesquelles il rangeait les tumeurs fibro-plastiques, et les tumeurs hétéromorphes. En effet, depuis 1846, il soumettait à l'étude la plus attentive les cas abondants de tumeurs opérées et montrées par des chirurgiens et praticiens nombreux, et avec une persistance couronnée du plus beau succès il démontrait la nature bien tranchée de ces tumeurs en même temps qu'il éveillait l'attention du monde savant médical. Depuis, de nombreux cas, mieux étudiés qu'auparavant, se sont présentés et il

reste incontestablement prouvé que les tumeurs fibro-plastiques, confondues pendant longtemps avec d'autres productions morbides, principalement avec les tumeurs cancéreuses, doivent à tous les points de vue en être différenciées, bien qu'il se produise des faits d'infection fibro-plastique comme il se produit des faits d'infection cancéreuse.

Ne voulant pas nous appesantir sur ces préliminaires, nous indiquerons rapidement ce qui a trait à l'anatomie pathologique de ces tumeurs fibro-plastiques, leur siége en général, leur volume, leur forme, leur consistance, leur action mécanique sur les tissus environnants, enfin leurs caractères anatomiques et leurs caractères microscopiques.

Siége. — On les rencontre dans tous les points de l'organisme. Quand elles occupent la peau, elles constituent les tumeurs kéloïdes; elles se développent aussi dans le tissu cellulaire; souvent elles ont pour point de départ les aponévroses, principalement l'aponévrose fémorale. De nombreuses observations nous démontrent cette prédilection, et M. Malhéné, dans sa thèse, nous assure que, sur 16 cas de tumeurs fibro-plastiques, observées par lui, 16 tumeurs siégeaient aux membres inférieurs. On les trouve dans les membranes enveloppantes de l'encéphale, on les trouve dans le tissu glandulaire, dans le tissu osseux, dans les tissus des viscères; dans ce dernier cas, les éléments fibro-plastiques envahissent les viscères quand, comme nous en donnerons des exemples concluants, la génération fibro-plastique se fait.

Volume et forme. — Ovoïdes, globuleuses dans la plupart des cas, quelquefois pédiculées, elles ne prennent jamais la forme dite en cuirasse, comme dans les cancers du sein. Il est à remarquer, comme M. Fano l'a démontré, que les tumeurs fibro-plastiques se développant dans le tissu cellulaire, affectent des formes singulières en général Ainsi en pénis, etc., ainsi que le fait remarquer M. Fano. Le

volume est tout aussi variable. Peu considérables quand elles ont pour point de départ le périoste, elles acquièrent ordinairement un volume plus considérable, phénoménal parfois quand elles se développent dans des tissus peu denses, qui ne les brident pas et permettent facilement leur accroissement graduel. Tout aussi variable que le volume et la forme, est la consistance, tantôt elles sont dures, rénitentes, cette sensation de dureté allant jusqu'à une consistance osseuse; tantôt au contraire elles sont plus ou moins molles, si molles quelquefois qu'elles simulent une fluctuation plus ou moins évidente.

Limites et actions sur les tissus voisins. — Ces tumeurs autrefois appelées tumeurs fibreuses enkystées, sont en général nettement limitées. Elles n'envoient guère de prolongements que dans le cas où elles sont bridées par des plans résistants entre lesquels ou sous lesquels, dans leur accroissement continu, elles tendent à s'engager. Elles sont circonscrites par une membrane d'enveloppe cellulo-fibreuse, quelquefois fibreuse seulement, quelquefois aussi osseuse, qui sert de substratum à des vaisseaux petits et peu nombreux en général, qui se rendent à la tumeur. Les tumeurs fibro-plastiques, se développant et s'accroissant au milieu d'organes ou de tissus, agissent uniquement par compression, par refoulement périphérique, écartent les tissus autour d'elles. C'est là une différence importante à établir entre la tumeur fibro-plastique et le cancer, qui au lieu d'écarter les tissus autour de lui, les envahit, les élimine en se substituant à eux, élément par élément.

Caractères anatomiques. — L'aspect de ces tumeurs à la coupe et l'examen microscopique démontrent qu'on peut les rattacher à trois types spéciaux.

Type fibreux. — Celui qui se rapproche le plus du squirrhe par son aspect nacré, lisse et brillant, par le cri que fait entendre le scalpel en la divisant, par sa vascularisation peu considérables

Mais ce qui le différencie du cancer, c'est que le raclage au scalpel ne fait pas sourdre ce suc blanc et lactescent pathognomonique du cancer, c'est aussi la présence d'élements fusiformes et fibrillaires.

Type sarcomateux. — Se distingue nettement par une série de caractères : ainsi le volume et la mollesse plus considérables, la prédilection marquée pour le tissu cellulaire et les aponévroses des membres ; par l'apparition à la coupe d'une grande quantité de bosselures plus ou moins considérables, séparées par des plans celluló-fibreux, par sa coloration rosée ou rougeâtre et sa vascularisation plus considérable.

Cette forme est aussi remarquable par le produit du raclage qui n'est pas du suc proprement dit, mais qui est composé de particules très-ténues se détachant et s'accumulant le long du tranchant du scalpel au fur à mesure qu'il sillonne la coupe. On trouve spécialement dans cette forme, en fait d'élements histologiques, les noyaux et les cellules fibro-plastiques.

Type colloïde. — Excessivement rare, quoique dans une même tumeur il puisse se retrouver conjointement avec les deux autres, il est surtout rare à l'état d'isolement absolu. Les éléments du type colloïde sont ordinairement disséminés dans une masse amorphe. C'est dire implicitement, combien peu vasculaires sont les tumeurs de ce type colloïde, quelle tendance faible elles ont à l'envahissement ou combien peu souvent elles peuvent servir de point de départ à la généralisation.

Ces tumeurs peuvent être le siége d'un certain nombre de modifications; ainsi l'inflammation peut les envahir et la suppuration à la rigueur pourrait les éliminer en entier ou en partie, à la suite de la désorganisation de la coque protectrice cellulo-fibreuse. Elles peuvent donc présenter des ulcérations : on peut retrouver dans leur masse des kystes à contenu variable, ou bien encore des infiltrations de matières phymatoïdes.

Histologie. — On peut rencontrer les éléments fibro-plastiques sous des formes différentes, absolument comme on peut rencontrer sous quatre formes différentes les éléments normaux embryo-plastiques du fœtus. Ils peuvent se présenter d'abord sous la forme cellulaire.

Forme cellulaire. — Forme ovoïde; régulière; effilées le plus ordinairement; extrémités simples ou bifides. Elles sont tantôt sous ce dernier aspect, rectilignes ou arquées, mesurent en général $\frac{1}{100}$ à $\frac{1}{200}$ de $0{,}00^{mm}$, parois peu distantes et non granuleuses; contiennent un où deux noyaux libres.

Forme nucléaire. — Arrondis dans le commencement, puis deviennent ovoïdes. Mesurent de $\frac{1}{200}$ à $\frac{1}{140}$ de ^{mm}, mais ils peuvent arriver à $\frac{1}{40}$ de ^{mm}; contiennent 1 ou 2 nucléoles petits, brillants. Cette forme se rencontre spécialement dans les formes sarcomateuse et fibreuse.

Etat fusiforme. — Allongés renflés au milieu, effilés aux extrémités, largeur de $\frac{1}{100}$ de 0^{mm}, sur une longueur allant quelquefois à $\frac{1}{10}$ de 0^{mm}. Dans le point renflé, on voit un nucléole très-petit et brillant.

Les éléments de cette forme entrent surtout dans la forme fibreuse des tumeurs fibro-plastiques.

Forme fibrillaire. — Les éléments fibro-plastiques fibrillaires ne sont que des éléments fusiformes très-rétrécis. Ils établissent un point intermédiaire entre l'état fusiforme et le tissu fibreux. Ces divers éléments fibro-plastiques se trouvent répandus au milieu d'une masse plus ou moins considérable de substance amorphe, et on ne retrouve jamais d'élements graisseux concomitants.

Etiologie. — La cause des tumeurs fibro-plastiques est très-obscure et dans bien des cas, les malades n'ont pu rattacher l'apparition d'une tumeur à une accident ou une cause quelconque, ou bien ils la rattachaient à des circonstances tout à fait étrangères.

Bien que cette étude d'étiologie soit bien indéterminée, les causes, autant qu'on pourra dans la mesure des choses en assigner au développement de la tumeur, tiendront à deux ordres et se diviseront ainsi :

Causes prédisposantes ;

Causes déterminantes.

Parmi les premières, l'âge n'est pas une cause concluante, car on a observé des tumeurs fibro-plastiques congénitales et des tumeurs s'étant développées chez des sujets relativement âgés ; cependant la moyenne d'âge pour le développement de ces tumeurs est de 30 à 40 ans.

Le sexe a peu d'influence, car ces tumeurs se retrouvent indifféremment chez l'homme et la femme ; le climat semble avoir, selon Legouest, une influence marquée jusqu'à un certain point, les pays chauds sembleraient favoriser le développement de ces tumeurs, de la kéloïde en particulier.

Maintenant l'hérédité. Parmi tous les matériaux que nous avons rassemblés, les observations que nous avons collectionnées, nous avons vu rarement qu'il soit question des parents ; si ce n'est pour constater la bonne santé des ascendants ou des collatéraux. M. Blachez cite le cas d'un jeune homme opéré d'une tumeur fibro-plastique, dont la tante avait succombé à une tumeur récidivée. Aucun détail complémentaire sur la nature de la tumeur. Le malade que nous avons vu chez M. Demarquay n'a pu nous donner aucun renseignement sur la mort d'un frère, qui est arrivée, avons-nous su ultérieurement, à la suite d'une tumeur probablement cancéreuse du cou. Nous n'osons donc nous prononcer nettement, et d'après les faits observés, relatés par la science, nous croyons que l'héré-

dité ne peut guère amener le développement de ces tumeurs fibroplastiques. Il n'en est pas ainsi, on le sait, du cancer, sur la production duquel l'hérédité joue un si grand rôle.

Causes déterminantes. — Beaucoup de malades ne peuvent assigner à l'apparition de la tumeur qu'ils portent, des causes franchement déterminantes et ne s'aperçoivent de leur présence que lorsqu'elle a acquis déjà un certain volume : ainsi les malades qui font le sujet de nos observations. D'autres la rapportent à un coup dans la région envahie : ainsi le maître poudrier de Pont de Buiz. D'autres enfin rattachent à des froissements, des chocs, l'extension plus rapide, l'accroissement plus considérable de tumeurs déjà développées ou la réapparition sur des cicatrices déjà formées. D'autres enfin rattachent l'invasion de leur mal à des peines morales ou à des émotions violentes, etc.

Ces causes, on le voit, sont obscures, et nous sommes loin d'en donner de catégoriques.

Symptomatologie. — La symptomatologie des tumeurs fibro-plastique est presque aussi obscure que leur étiologie. On comprend, en effet, que les symptômes varieront avec une foule de circonstances, d'abord avec la région dans laquelle la tumeur se sera développée, avec la manière dont elle s'est révélée, et remarquons ici que les malades ne s'aperçoivent de la présence d'une tumeur que quand son développement est déjà considérable. Nous ne rappellerons pas ici les éléments qui pourront fournir au diagnostic et qui sont fournis par la forme, le volume, la consistance variable en raison des divers types.

La mobilité plus ou moins grande, la présence et l'absence d'adhérences plus ou moins nombreuses, la position superficielle ou profonde, donneront encore à apprécier d'utiles éléments de diagnostic, avant que le développement soit arrivé à un point tel que les téguments sont amincis, ramollis, ulcérés. — Il faudra aussi

tenir compte de la douleur plus ou moins grande à la pression, très-précieux de caractère diagnostic, car la douleur est intense quand il s'agit de tumeurs fibro-plastiques des os, faible au contraire dans les tumeurs fibro-plastiques des autres tissus. Nous ne retrouvons pas de douleurs lancinantes, mais des douleurs résultant de gêne locale, ou provenant de la compression de nerfs, etc.

Marche. — La marche est lente dans bien des cas.

Les statistiques faites par M. Lebert l'ont prouvé, cependant les cas que nous avons rassemblés nous offrent des exemples de tumeurs qui se sont développées et accrues dans l'espace de deux ans et deux ans et demi.

Nous avons dit que ces tumeurs s'accroissent toujours, ne restent que rarement stationnaires et ne rétrogradent jamais. Souvent les tumeurs sont indolentes ; mais il ne suffit, comme de nombreux exemples le prouvent, qu'un coup, qu'une chute, qu'un froissement, pour leur donner pour ainsi dire un coup de fouet et amener en elles un accroissement rapide.

On peut encore citer comme cause de marche plus rapide l'envahissement des ganglions ou des tissus circonvoisins, mais il est à remarquer qu'on voit rarement se produire cette répercussion sur les ganglions voisins.

Dans les tumeurs, on observe rarement l'ulcération de la peau. Si elle se produit c'est mécaniquement, c'est-à-dire par suite de la compression graduelle, de l'amincissement de la peau. Dans ce cas l'ulcération n'a pas plus de tendance à la cicatrisation qu'elle n'en a à une plus grande étendue d'ulcération. A la surface de l'ulcération, on peut faire survenir des bourgeons charnus, peu vasculaires, en général laissant suinter un liquide plus ou moins ichoreux, contenant des éléments fibro-plastiques dont le microscope révèle l'existence.

Les tumeurs fibro-plastiques étant très-peu vasculaires, il est constant qu'on remarque rarement l'inflammation survenir dans les productions morbides. La gangrène est tout aussi rare que l'in-

flammation. Si on voit des portions de la tumeur tomber et se rétracter, c'est une sorte de gangrène mécanique, c'est-à-dire tenant aux escharotiques, qu'on aura pu employer dans le traitement de la tumeur, surtout pour éliminer des portions que le bistouri n'a pu atteindre.

Récidive et généralisation. — De nombreux exemples rapportés dans la science nous montrent que les tumeurs fibro-plastiques récidivent, après une époque plus ou moins longue, soit par repullulation, comme M. Broca le fait remarquer dans son travail, c'est-à-dire que la tumeur n'a pas été radicalement enlevée ; ou bien par récidive, par continuation, c'est-à-dire que la tumeur a récidivé par l'accroissement et le développement des fragments qui n'avaient pu être excisés et enlevés. Le mode de récidive le plus fréquent est sur place; car, dans le point même que la tumeur occupait avant l'extirpation sur la cicatrice elle-même, ou bien dans le moignon lui-même, si le membre a été amputé, l'apparition de tumeurs fibro-plastiques récidivées dans les ganglions est rare, parce que les ganglions sont plutôt repoussés par la tumeur qu'envahis par elle.

Nous avons vu, d'après l'ensemble des cas observés, que la généralisation, quoique rare relativement, se produit dans une certaine proportion. Cependant M. Chassaignac a dit que c'est le propre du tissu fibro-plastique de récidiver sur place quand il récidive. Tant que la tumeur ne fait que récidiver, la santé générale peut ne pas en souffrir, mais il se peut que ces tumeurs, en se détruisant, puissent laisser de leurs parcelles dans les parois veineuses envahies, passer ainsi dans l'organisme, qu'elles infectent. Nous verrons dans des observations détaillées que c'est dans les poumons qu'on retrouve le plus souvent cette repullulation de tumeurs ou d'éléments fibro-plastiques.

Parmi de nombreux exemples de récidive et de généralisation, nous ne citerons que quelques-uns qui nous ont semblé des plus

concluants, tandis que les exemples de guérison radicale sont de beaucoup plus rares, quoique nombreux encore.

Lebert. Anatomie pathologique générale et spéciale.

Tumeur fibro-plastique du testicule gauche développée chez un jeune homme; extirpation faite par Velpeau en 1846. Apparition de tumeurs identiques dans l'abdomen trois semaines après l'opération. Le malade meurt un an après.

A l'autopsie, présence de tumeurs analogues dans l'aine, l'abdomen, à la surface du diaphragme, sur les deux plèvres, dans les ganglions cervicaux.

Michel. Du Microscope, Mém. de l'Académie de médecine, 1859.

Tumeurs multiples chez un sujet, développées dans le tissu cellulaire sous-cutané.

Lebert. Anatomie pathologique.

Fongosités fibro-plastiques apparues dans une tumeur blanche du pied.

A la mort, on retrouve cet élément formant des tumeurs dans le diaphragme, les poumons et les ganglions bronchiques.

Godard. Société anatomique, 1849.

Développement de vingt-sept tumeurs fibro-plastiques dans les divers organes d'une femme de 79 ans.

Paget. *Lectures on Tumours.*

Développement d'une tumeur fibro-plastique, au sein, chez une femme. Après l'extirpation, la tumeur réapparut. La femme succomba.

A l'autopsie, les poumons étaient farcis de tumeurs fibro-plastiques.

Rigaud. Clinique de Strasbourg.

Apparition d'une tumeur fibroïde de l'œil chez un enfant de 3 ans; récidive et apparence de deux tumeurs semblables sur les humérus.

Combessis. Bulletins de la Société anatomique, 1852.

Tumeur fibro-plastique du calcanéum; mêmes reproduction dans la tumeur.

Robert. Bulletins de la Société de chirurgie, 1858.

Apparition au pied d'une tumeur fibreuse contenant à son centre des éléments fibro-plastiques; productions identiques retrouvées après dans les autres viscères.

Chassaignac. Bulletins de la Société de chirurgie, 1858.

Tumeur fibro-plastique tibio-tarsienne; amputation; réapparition de la tumeur dans le même point.

Après la mort survenue, on retrouve des éléments fibro-plastiques dans les ganglions et les poumons.

Verneuil. Bulletins de la Société anatomique, 1854.

Tumeur de l'extrémité inférieure du fémur; amputation. Mort au bout de dix-huit mois avec une paralysie presque générale.

A l'autopsie, on trouve une fibro-plastie du crâne et des vertèbres.

Demarquay. *Id.*, 1858.

Tumeur fibro-plastique du bras située près de l'humérus; généralisation dans les reins.

Lenoir. *Id.*, 1856.

Tumeur fibro-plastique de l'extrémité inférieure du fémur généralisée principalement dans les os.

Carréra. Thèse de Paris, 1855.

Tumeur énorme fibro-plastique du creux du jarret; opération par Velpeau. Mort.

A l'autopsie, masse colloïde dans les poumons.

M. Houel a vu deux de ces tumeurs occupant le même siège; elles n'adhéraient point à l'os et paraissaient s'être développées dans les interstices musculaires. Elles étaient composées de tissu fibro-plastique et d'épanchements sanguins interstitiels ou périphériques; l'extirpation fut pratiquée, un de ces ma-

lades succomba, l'autre guérit.

Pendant son internat à l'hôpital, M. Houet a encore vu une tumeur de ce genre. Dans l'espace de huit mois elle s'accrut considérablement et prit successivement le volume du poing, de la tête ; on n'y toucha pas, et le malade quelque temps après succomba, sans avoir été opéré.

M. Robert se rappelle avoir observé plusieurs cas de ce genre, quatre fois on fit l'extirpation, quatre fois la mort s'ensuivit (*Séance du* 20 *août* 1856. — Société de chirurgie).

M. Houel a vu plusieurs exemples analogues où les tumeurs n'étaient adhérentes ni aux os, ni aux muscles et pouvaient être énucléées.

M. Chassaignac rappelle qu'il a présenté un malade affecté d'une énorme tumeur fibro-plastique à la cuisse; c'était la troisième tumeur qu'il enlevait à ce malade. Aujourd'hui la guérison locale est obtenue, mais il existe des altérations viscérales. Il est remarquable que le système ganglionnaire ne participe nullement à l'affection (*Séance du* 23 *décembre* 1852).

M. Lenoir rappelle qu'il a présenté, il y a deux ans, à la Société, une tumeur du même genre qui siégeait sur les condyles d'un fémur et avait nécessité la même opération (amputation de la cuisse). Le malade, qui passait pour avoir été guéri, a succombé huit mois après à une diathèse fibro-plastique généralisée, principalement dans le tissu osseux.

M. Giraldès dit à cette occasion que M. Houzelot (de Meaux) a présenté aussi une pièce analogue siégeant sur la mâchoire inférieure et récidivée.

M. Forget insiste sur la fréquence des récidives et des généralisations des tumeurs fibro-plastiques. Il fait remarquer que depuis que l'attention de la Société s'est portée sur ce sujet, on a pu constater, dans l'extrême majorité des cas, la récidive sur place et la généralisation de ces sortes de tumeurs.

(Lannelongue. Thèse de Paris, 1862).

Tumeur fibro-plastique de la fesse gauche, volumineuse ; le point d'insertion est sur l'aponévrose d'enveloppe du grand fessier. Extirpation de la tumeur à l'hôpital Saint-Jean, de Bordeaux, par M. Denucé. Mort du malade huit jours après l'opération, à la suite de résorption purulente.

Tumeur fibro-plastique du creux axillaire siégeant sur un enfant de 13 ans, volumineuse, extirpation. Mort huit jours après à la suite d'infection purulente.

Tumeur fibro-plastique du thorax, développée chez une femme âgée de 28 ans. Volume d'une orange environ, occupant la région de l'angle inférieur de l'omoplate. Extirpation de la tumeur, cicatrisation de la plaie et rétablissement de la malade.

Tumeur fibro-plastique de l'épaule gauche, développée chez une femme âgée de 66 ans. Extirpation de la tumeur, cicatrisation lente de la plaie. Plus tard, chute sur l'épaule; rupture de la cicatrice; apparition en ce point d'une nouvelle tumeur de même nature; nouvelle extirpation par M. le Dr Denucé; guérison de la malade.

Tumeur fibro-plastique de la région sternale, développée chez une dame âgée de 47 ans.

Extirpation par M. le Dr Dupuy, de Bordeaux.

Réapparition de la tumeur au bout de six mois et dans le même point. Nouvelle extirpation radicale par M. le Dr Dupuy. Un mois après la cicatrisation, nouvelle réapparition de la tumeur qui est extirpée de nouveau.

Cicatrisation rapide et heureuse; guérison de la malade.

Tumeur fibro-plastique de la grande lèvre gauche, développée chez une femme âgée de 42 ans ; tumeur volumineuse et allongée.

Extirpation ; cicatrisation rapide, guérison de la malade.

M. Malhené. Thèse de Paris, 1866. Tumeur fibro-plastique de la partie supérieure de la cuisse gauche; récidive sur place,

trois opérations; récidives sur place, conservation d'un bon état de santé générale.

Il est utile maintenant, à la suite de cet exposé succinct, d'énumérer la marche en général de ces tumeurs quand elles appartiennent à tel ou tel type décrit précédemment.

Forme kéloïde. — C'est la seule dont on puisse espérer une résolution spontanée sans aucune récidive; mais, fait remarquable, on a constaté que l'ablation par le bistouri amène généralement des récidives. Jamais la kéloïde n'entraîne d'envahissement ganglionnaire, jamais d'infection purulente; on peut la rencontrer solitaire ou multiple, de volume peu considérable en général, rougeâtre ou rosée, assez constante et à peu près indolente.

Tumeurs fibro-plastiques du tissu cellulaire et fibreux. — Se rencontrent principalement dans le tissu cellulaire et fibreux, affectant indifféremment toutes les régions de l'organisme où l'on trouve cette sorte de tissu. Ces tumeurs sont remarquables par les dimensions qu'elles peuvent acquérir, par l'insensibilité dont elles sont le siége, par la lenteur de leur développement, par la sensation qu'ils donnent de lobules mous, enfin par la rareté des adhérences contractées avec les tissus voisins, par leur tendance trop faible ou nulle à l'ulcération. Elles constituent ordinairement la forme sarcomateuse et colloïde, et n'entraînent presque jamais l'infection purulente, quoiqu'elles aient la plus grande tendance à la récidive.

Tumeurs fibro-plastiques des glandes et des ganglions lymphatiques. — Rares en général. Développement lent, se résolvent généralement en forme colloïde. Les ganglions sont souvent atteints, et dans ce cas, ils se prennent en masse. Sons ce rapport, les ganglions sous-maxillaires constituent souvent un siége d'élection. L'infection gé-

nérale a été hâtée, exceptionnellement dans deux cas de tumeurs de cette sorte.

Tumeurs fibro-plastiques des os.— Se développent principalement sur les os de la tête et sur le maxillaire inférieur, en prenant le périoste pour point de départ. Ils se distinguent par leur marche rapide, leur consistance plus considérable et plus ferme. Elles sont ensuite plus douloureuses, exposent plus le sujet à l'infection de l'organisme.

Les cas observés et relatés par MM. Isambert, Broca, Caron, Liégeois montrent qu'outre les cas d'infection générale où elles se rencontrent dans les viscères, les tumeurs fibro-plastiques peuvent se trouver et se développer d'emblée dans les organes internes : ainsi le cerveau, les ovaires, la prostate, etc., etc.

Diagnostic des tumeurs fibro-plastiques. — Nous dirons d'abord que, selon notre conviction, la tumeur fibro-plastique diffère sous toute espèce de caractères de la tumeur cancéreuse ou du cancer, et l'analyse des observations et l'anatomie pathologique démontrent péremptoirement leur peu d'analogie.

Ils diffèrent au point de vue de la curabilité; en effet, de nombreux exemples démontrent, malgré des récidives plus ou moins nombreuses, qu'on peut obtenir la cure radicale de tumeurs fibro-plastiques, tandis que le cancer n'a qu'une issue, la mort par infection générale, issue plus ou moins éloignée, il est vrai, mais prompte en général. Quand latumeur fibro-plastique récidive, c'est le plus généralement sur place, tandis que le cancer récidive non-seulement sur place, mais en envahissant les tissus ou ganglions voisins. Dans les cas de tumeurs fibro-plastiques, la santé se maintient bonne, même après 2 ou 3 ou 4 récidives et autant d'opérations, tandis que dans le cancer, l'infection générale arrive vite ainsi que la cachexie avec des désordres, et une opération dans ce cas, n'ayant pour but que de hâter l'issue funeste.

Maintenant, les recherches et les statistiques de M. Lebert ont démontré l'extrême fréquence de l'infection générale dans le cancer et la rareté relative de la même complication dans le cas de tumeur fibro-plastique. Maintenant on pourra encore confondre dans un examen superficiel la tumeur fibro-plastique avec soit le lipome, soit le fibrome, soit l'enchondrome, soit enfin les tumeurs à myéloplaxes.

1° Avec le lipome : mais le lipome est le développement du tissu graisseux, dans un point et dans une quantité anormaux. Au toucher, il est comme granuleux et lobulé, il est plus mou ; les téguments qui le recouvrent restent, en général, à moins d'une grande tension de la part de la tumeur, normaux quant à la couleur et l'épaisseur. Il est plus mou, ne contracte aucune adhérence, n'a aucune tendance à s'ulcérer, n'entraîne jamais d'invasion ganglionnaire.

2° Avec le fibrome et l'enchondrome : la confusion serait plus facile avec ces deux dernières sortes de tumeur, en raison de leur marche lente, de leur tendance à l'ulcération, leur généralisation dans quelques cas. Mais ils en diffèrent par leur forme plus arrondie, leur élasticité spéciale, surtout pour les fibromes, par la consistance presque osseuse et le siége de prédilection qui est sur les os de la main, principalement ceux des doigts, pour les enchondromes.

3° Les tumeurs à mélyoplaxes ne seront plus confondues avec les tumeurs fibro-plastiques, si l'on se souvient que les premières se développent principalement dans le jeune âge, en affectant le maxillaire inférieur ou les épiphyses des os comme siéges de prédilection. Ces tumeurs sont en général indolentes, rougeâtres, de consistance charnue, ne tendent pas à l'ulcération, ne se reproduisent qu'en cas d'ablation incomplète, n'envahissent jamais les ganglions et n'amènent jamais d'infection générale.

PRONOSTIC.

Bien que par leur nature, leur composition d'éléments normaux, ces tumeurs ne paraissent pas impliquer une haute gravité, il faut

reconnaître le danger éminent où elles mettent le sujet chez lequel elles se sont développées ; ce caractère profondément fâcheux de ces tumeurs naît de ce fait que ces productions morbides récidivent souvent, non pas une fois, mais jusqu'à deux fois, trois fois et plus. En outre, elles se généralisent, et nous en offrons dans cette thèse de nombreux exemples.

Ce n'est pas que cette généralisation soit constante; loin de là, mais, dans le pronostic que le chirurgien portera, il devra toujours faire entrer en ligne de compte la généralisation comme un événement possible, mais non certain.

Peut-on espérer la résolution si on les abandonne à elles-mêmes ? On peut espérer ce mode favorable de terminaison si la tumeur observée est une tumeur kéloïde, bien que la production de ce fait soit excessivement rare. Mais, pour les autres tumeurs fibro-plastiques, on ne doit pas compter sur la résolution spontanée.

La gravité du pronostic variera, on le comprend, avec les conditions topographiques de la tumeur, avec sa forme anatomique, avec son volume, avec l'état du sujet, son âge, etc. En effet, les tumeurs fibro-plastiques externes sont moins graves que celles qui envahissent les viscères, moins graves que les tumeurs des os qui entraînent toujours l'amputation ou la résection de l'os malade, qu'en vertu des irradiations nombreuses et étendues que peut envoyer la tumeur, le mal n'est pas nettement circonscrit, et que par conséquent on n'est pas sûr de pouvoir l'enlever d'emblée et tout entier; qu'enfin ces productions, à cause de cette dernière circonstance, enlevées incomplétement, acquièrent d'autant plus de chances de récidives.

Le pronostic varie suivant la forme anatomique, et sous ce rapport, la tumeur kéloïde est la moins maligne, car elle demeure toujours un mal local. Puis vient le genre fibreux, puis le genre sarcomateux, enfin le genre colloïde. Ces trois derniers genres aggravent le pronotic considérablement. De ces faits, il ne faut pas conclure que tous les cas de tumeurs fibro-plastiques soient inévi-

tablement funestes. Au milieu de nombreuses terminaisons fatales enregistrées, on a la consolation de voir aussi bon nombre d'heureux cas de guérison, ce qui doit soutenir l'espoir du praticien et l'encourager quand il se trouvera en présence d'un de ces cas de tumeurs fibro-plastiques.

TRAITEMENT.

Nous commençons par dire que le médecin doit toujours intervenir, parce que ces tumeurs, par le fait même de leur constitution, tendent toujours à s'accroître, restent rarement stationnaires et ne rétrogradent jamais.

Des faits assez nombreux de généralisation que nous avons cités, nous n'osons conclure que la tumeur fibro-plastique soit la manifestation d'une diathèse particulière, absolument comme le cancer est la manifestation d'une diathèse cancéreuse, comme certains accidents l'expression d'une diathèse syphilitique. Nous croyons que la tumeur fibro-plastique est un mal local pouvant récidiver comme bien d'autres productions accidentelles, sans pour cela impliquer la présence nécessaire d'une diathèse.

On a néanmoins, précisément à cause de cette supposition de diathèse fibro-plastique, institué des traitements qui s'adressaient à l'organisme en général ; c'est-à-dire des traitements généraux dans lesquels on pourrait retrouver, à peu de chose près, cette profusion splendide de remèdes employés contre le cancer ou la diathèse cancéreuse, ainsi la ciguë sous toutes les formes, le mercure, l'iode, l'or, le fer, l'arsenic; on a donné aussi l'huile de foie de morue, le quinquina, l'opium, malheureusement jamais le moindre succès n'est venu couronner tant de louables essais. On comprend cependant l'utilité des sangsues et des narcotiques chez des sujets affaiblis soit par les souffrances, soit par la débilitation générale et souvent mécanique de ces tumeurs. Reste maintenant la médication locale. Disons tout de suite l'inutilité de toutes les pommades et onguents

possibles qui ont été employés, l'inutilité aussi de la compression, qu'un instant avait préconisée M. Velpeau.

L'intervention chirurgicale seule aménera des guérisons que n'ont pu produire les moyens précédents. Aussi, toutes les fois qu'il n'y aura aucune autre indication tenant soit à l'âge du malade, à sa débilité, au volume énorme de la tumeur, à sa position profonde au milieu de viscères importants, ou sa position telle qu'on ne puisse l'atteindre, etc., etc., il faudra enlever la tumeur pour débarrasser le malade de sa tumeur fibro-plastique; le chirurgien possède trois procédés qui sont à sa disposition, et dont l'emploi n'est pas indifférent dans tous les cas.

1° *La ligature.*—La ligature, autrefois employée exclusivement, a été avantageusement remplacée par l'écrasement linéaire. Ce mode opératoire convient surtout quand la tumeur présente un pédicule d'insertion ou qu'elle contient de nombreux vaisseaux, ou qu'elle se trouve implantée dans une région très-riche en vaisseaux. On conçoit en effet l'action hémostatique et le mécanisme qui en rend compte, de l'écraseur de M. Chaissaignac.

2° *Les caustiques*, qui ont l'extrême inconvénient d'exposer le malade à des douleurs plus ou moins longues, plus ou moins aiguës, de l'affaiblir ainsi par des pertes de sensibilité continuelles, d'entraîner un traitement long par suite d'applications successives de nouveaux caustiques, de produire des difformités par suite de la destruction de la peau et de la cicatrisation vicieuse, comme il arrive dans ces cas.

Voilà les circonstances qui militent contre l'emploi des caustiques; elles sont certes bien suffisantes pour balancer l'avantage important, du reste, que, au dire de certains praticiens, possèdent les caustiques d'amener rarement ou plutôt d'éloigner les érysipèles, la phlébite, ou l'infection purulente, quoique ces accidents surviennent parfois, quand même on emploie les caustiques. Il y aura lieu d'appliquer la

cautérisation seulement quand la totalité de la tumeur n'aura pu être enlevée par le bistouri; alors le cautère actuel achèvera l'action de l'instrument tranchant.

3° *Extirpation par instrument tranchant.* — L'emploi du bistouri est le moyen le plus sûr, le plus commode, le plus expéditif, celui dont le chirurgien est le plus maître. On comprend qu'il n'y a ici aucun procédé opératoire à indiquer, soit pour la longueur, la direction, la symétrie des incisions. En cela, le chirurgien sera guidé par la position de la tumeur, son volume, la région d'implantation, la plus ou moins grande vascularité de cette région, etc., etc.

OBSERVATION Ire.

Tumeur fibro-plastique de l'extrémité inférieure de la cuisse. — Opération. — Adhérence de la tumeur aux vaisseaux fémoraux. — Accidents consécutifs à l'opération. — Résorption purulente. Mort. (Observation recueillie par G. Royron.)

J. C..... âgé de 44 ans, marchand de nouveautés, entre le 13 mars 1869 à la Maison municipale de santé, dans le service de M. Demarquay, pour se faire soigner d'une tumeur qu'il porte à la partie inférieure et interne de la cuisse gauche sous le muscle couturier.

Cet homme, d'une constitution robuste, d'une excellente santé jusques alors, ignore la cause de la mort de ses parents. De huit enfants qu'ils étaient, il en reste six; l'un est mort d'une pneumonie, l'autre d'une tumeur du cou, sur laquelle il ne peut donner aucun renseignement. Mais son beau-frère nous apprend que les médecins de l'hôpital de Lyon, où il était allé pour se faire traiter, lui ont dit que la tumeur était cancéreuse, et que le malade n'en guérirait jamais. Il est mort avant d'être opéré, tout d'un coup (probablement de la rupture de la carotide), d'une hémorrhagie faudroyante, nous dit ce beau-frère. Les autres frères, encore existants, se portent parfaitement. Sans avoir précédemment ressenti aucune douleur, sans coup, sans chute sur cette partie du corps, le malade nous dit qu'un jour, vers le mois de septembre 1868, il s'est aperçu en se déshabillant qu'il portait une grosseur insolite à la partie inférieure et interne de la cuisse gauche. Aussitôt il s'adresse à des médecins de son pays qui font sur la tumeur des badigeonnages, avec de la teinture d'iode, la couvrent de nombreux vésicatoires. Ces différentes médications n'empêchent pas la tumeur de grossir, le malade incommodé par son poids et son volume, se décide à venir à Paris pour se faire opérer.

Etat actuel : la peau qui recouvre la tumeur est saine ; elle a conservé sa coloration, son épaisseur et sa souplesse; elle est mobile et glisse sur la tumeur. La consistance de cette tumeur lobulée n'est pas uniforme ; elle présente deux points mous et comme fluctuants ; les autres sont durs, résistants et peu élastiques ; elle n'est douloureuse ni au toucher ni à la pression et sa mobilité indique qu'elle n'est pas adhérente à l'os.

Où cette production morbide s'est-elle développée ?

Est-ce dans les tissus sous-jacents sans connexion très-intime avec eux, ou bien adhère-t-elle aux muscles ou à leurs aponévroses ou aux vaisseaux fémoraux ?

Il est difficile de se prononcer quant à présent. Si l'on fait fléchir la jambe sur la cuisse, si l'on fait contracter les muscles, la dureté de la tumeur augmente. On n'entend aucun battement, aucun souffle, quoique cette tumeur soit profondément située sur le trajet même de l'artère et de la veine fémorale. Il y a un peu d'œdème au pied à cause de la compression probable de la saphène entre la peau et la tumeur, située comme nous l'avons dit dans la région interne et inférieure de la cuisse gauche, sous le couturier qu'elle repousse un peu en dedans ; cette tumeur repose sur les vaisseaux fémoraux qu'elle recouvre, entre le droit antérieur de la cuisse, le vaste interne et le troisième adducteur.

Elle s'étend dans une étendue de 0,15 en hauteur sur 0,12 en largeur jusqu'à 0,01 du condyle du fémur.

La forme étalée de la tumeur qui s'est accrue plutôt en largeur qu'en hauteur indique que pour se développer elle a eu une grande résistance à surmonter.

En effet, la lame aponévrotique qui vient de la couche profonde du fascia lata, le muscle couturier, l'aponévrose de ce muscle fortement unie aux aponévroses des muscles voisins, ont empêché le développement en hauteur de la masse pathologique qui est irrégulièrement ovoïde et produit sur la cuisse un relief assez prononcé.

L'ensemble de symptômes énoncés ci-dessus induit M. Demarquay à diagnostiquer une tumeur fibro-plastique développée dans les muscles de la partie inférieure et interne de la cuisse.

Le malade, pendant quelques jours, reste dans sa chambre, garde le repos, sans qu'on lui fasse subir aucun traitement. Le 24 mars, la tumeur est un peu ramollie et M. Demarquay constate que la fluctation est plus étendue et plus apparente. Le diagnostic reste le même. Enfin sur les vives instances du malade qui voulait à tout prix être débarrassé de cette tumeur incommode, M. Demarquay se décide à pratiquer l'opération.

Le 25 au matin, après avoir amené l'anesthésie à l'aide du chloroforme, il

commence par faire une incision parallèle au muscle couturier, à son bord externe, dans la partie inférieure de la cuisse; cette incision a environ 0,20 de longueur, le couturier séparé de la tumeur à laquelle il était peu adhérent est tiré en dedans à l'aide d'une érigne et maintenu dans cette position par un aide; on récline de la même manière le vaste interne et l'on voit alors une tumeur de la grosseur d'un œuf d'autruche proéminer entre ces deux muscles. Les muscles qui l'environnent sont écartés et disséqués avec un soin minutieux et l'on arrive sur la gaîne des vaisseaux fémoraux. Le doigt promené autour constate qu'elle est adhérente à cette gaîne, et que l'artère, la veine, le nerf sont enveloppés par le tissu morbide dans une étendue de 4 à 6 centimètres environ. Au-dessus de la tumeur on sent parfaitement avec le doigt les battements de la fémorale. Arrivé à la tumeur elle-même, le doigt au niveau ne les perçoit plus. On les retrouve seulement à la partie inférieure de la masse.

La gaîne des vaisseaux complétement enveloppée par la tumeur est probablement altérée.

Que faire en cette occurrence? On ne pouvait songer à lier l'artère et la veine fémorales tout à la fois et il était impossible si l'on faisait une ligature de l'un ou de l'autre, car elles étaient complétement entourées par la tumeur et la dissection était trop dangereuse pour ne pas dire impossible.

M. Demarquay fendit la tumeur, en enleva le plus possible, en évitant de s'approcher de trop près des vaisseaux.

Pendant l'opération, le malade a perdu très-peu de sang; la plaie est pansée avec de la charpie sèche et un linge glycériné.

3 heures après l'opération, le malade n'éprouve qu'un peu de cuisson dans la plaie, il y a 125 pulsations et la température axillaire est de 38° 3|5.

Le 26. Le malade ne souffre pas plus, il n'a néanmoins pas dormi de la nuit. — Bouillons et potages seulement. — Pouls 124, température axillaire 39° 3|5.

Le soir la langue est sèche, blanchâtre. — Le malade est très-altéré. Pouls 134, température 39° 3|5.

Le 27. Le malade a vomi dans la nuit le potage qu'il avait pris le soir. — Insomnie. — Envie de vomir. — On donne comme prescription de la glace et de l'eau de Seltz. Pouls 142, température axillaire 39° 3|5.

A la visite du soir, le malade a été, nous dit-on, 5 fois à la selle. — Il n'a toujours pas d'appétit. — Le malade est toujours altéré. Pouls 148, température axillaire 40°.

Le 28. La plaie a une odeur fétide, elle est noirâtre, le pus, très-liquide est sanieux. Le pouls excessivement petit est à 138; température axillaire à 39°. — Le malade pendant la nuit a éprouvé de légers frissons suivis de sueur.

A la visite du soir, le malade se trouve dans le même état. C'est à peine si on peut compter les battements de l'artère radiale tant ils sont faibles et fréquents. Pouls 152, température axillaire 39° 4|5.

Le 29. Le malade a dormi un peu. Pouls 142, température axillaire 39° 1|5.

A la visite du soir, le malade est complétement déprimé, il ne peut plus se remuer. Le pouls est fort, 136 pulsations, température 39° 1|5.

Le 30. La cuisse du malade a augmenté considérablement de volume, elle est œdématiée et l'empreinte des doigts reste très-longtemps à s'effacer. Sur tout le corps, il y a des plaques rouges, bleuâtres, les yeux s'enfoncent dans l'orbite. — La nuit il a eu un hoquet presque continuel. Pouls 152, température prise dans l'aisselle et dans la plaie 39° 2|5.

A la visite du soir : délire, oppression considérable, la cuisse a doublé de volume, 60 inspirations par minute. — Langue sèche et noire. — Le hoquet continue. Le pouls irrégulier intermittent, 132 pulsations, température axillaire 40°

Le malade meurt à deux heures dans la nuit.

OBSERVATION II.

M. Demarquay nous a bien voulu donner la relation d'un cas observé par lui, d'une tumeur qu'il a opérée avec M. Monod.

Il y a dix ans environ, une jeune femme de 32 à 34 ans, vint à Paris et entra dans le service de M. Demarquay, à la Maison de santé, pour se faire enlever une tumeur située à la partie inférieure et interne de la cuisse gauche, du volume d'une tête d'enfant environ. La peau qui recouvrait la tumeur n'était point adhérente et n'avait subi aucun changement dans sa coloration ni dans son épaisseur. La tumeur paraissait assez mobile, et cette mobilité pouvait être plus apparente que réelle, car elle pouvait ne s'être développée que dans les muscles de la cuisse ou leurs aponévroses.

M. Demarquay, après avoir pris l'avis de M. Monod, se met en devoir d'enlever la tumeur, et dans le cas où l'ablation serait impossible, de faire l'amputation de la cuisse. Il fallut renoncer à l'énucléation et pratiquer l'amputation, car les muscles de la partie interne étaient envahis par la tumeur ; il était impossible d'enlever celle-ci sans couper tous les muscles avec lesquels elle était confondue. La malade n'était préparée qu'à une opération à ses yeux d'une importance médiocre, quoique très-grave. On comprend le saisissement affreux qu'elle éprouva à la suite du sommeil bienfaisant que lui avait procuré l'anesthésie, de se réveiller privée de jambe. Terrible position, en effet, pour une femme jeune et belle, à qui tout dans sa vie souriait naguère, maintenant con-

damnée, par son infirmité, à une mobilité, une retraite précoce au milieu d'un monde d'élite que sa jeunesse et ses grâces charmantes embellissaient. Le saisissement éprouvé à ce réveil fut tel que la malade tomba dans un désespoir affreux à la vue de ce que le *profanum vulgus* pourrait nommer une mutilation.

Mais pour nous, qui connaissons la prudence et l'habileté de M. Demarquay, nous savons quelles longues et profondes réflexions ont précédé l'exécution d'une opération terrible pour une femme du monde, qui chez une malade d'une classe inférieure n'a pas une importance morale aussi capitale ; mais la triste nécessité était là et les moyens ultimes sont toujours légitimes quand il s'agit d'essayer de sauver la vie à un malade.

Cette dame succomba à une infection purulente quelques jours après l'opération. La couleur de la tumeur était d'un blanc rosé. L'examen microscopique démontra qu'elle était constituée par du tissu fibro-plastique.

OBSERVATION III.

M. Demarquay, rappelant ses souvenirs, a bien voulu nous communiquer une note à propos de faits qui se sont passés dans sa clientèle civile :

L'ablation d'une tumeur située dans le creux poplité, nous dit-il, est toujours une chose grave. J'ai vu mourir, il y a quelques années, un homme fort auquel j'avais enlevé une tumeur fibreuse développée dans la partie supérieure du creux poplité. Une inflammation diffuse de mauvaise nature s'empara de toute la région et le malade succomba rapidement.

A ce sujet, M. Monod me dit qu'il avait perdu 2 malades dans des circonstances analogues. Aussi, il y a quelque temps, me suis-je refusé à opérer une personne qui voulait absolument se débarrasser d'une tumeur qu'elle portait dans le creux poplité et du volume d'un œuf. Cette tumeur était mobile, indolore ; mais de temps en temps la malade ressentait des douleurs atroces dans toute la jambe. Ces douleurs qui revenaient de temps en temps m'avaient fait diagnostiquer un névrome ; mais, comme les douleurs n'étaient point continues, j'engageai ma jeune cliente à garder son mal, d'autant plus qu'il était stationnaire.

Mon avis ne fut point goûté. Elle fut opérée par un de mes meilleurs collègues. Des accidents graves suivirent l'opération. Un phlegmon diffus s'empara du creux poplité et de la jambe ; des incisions furent nécessaires. La malade finit par guérir, mais avec une rétractation des muscles du mollet, et regrettant de n'avoir point suivi mes conseils.

OBSERVATION IV.

Tumeur de la cuisse présumée fibro-plastique. (M. Larrey, 18 juin 1856, Société de chirurgie.)

M. Larrey présente un malade qui porte à la cuisse droite une tumeur d'un volume considérable, paraissant de nature fibro-plastique; il en relate ainsi l'observation suivante :

Un sous-officier d'artillerie, nommé L..., âgé de 38 ans, maître poudrier à Pont-du-Buiz, près de Brest, m'est adressé au Val-de-Grâce le 10 juin 1856, par M. le général P... qui s'intéresse beaucoup à lui, et par notre honorable confrère, M. le Dr A. Thierry, à l'effet de soumettre le malade à l'opération.

Voici d'abord quels sont ses antécédents :

Cet homme, d'une excellente constitution, d'un tempérament sanguin modéré, a toujours joui d'une santé parfaite et n'a jamais eu de maladie vénérienne. Son père et sa mère, quoique très-âgés, sont encore bien portants. Personne dans sa famille n'a été atteint de cancer ni de mal semblable au sien. Son intelligence très-développée, en lui faisant comprendre toute la portée de nos questions, nous fournit des renseignements exacts sur l'origine et le développement de la tumeur. Chargé depuis huit ans de la direction des travaux de la poudrerie, L... se trouve souvent obligé de mettre la main à l'œuvre: il présume qu'en maniant le pré ou la pioche, il a été exposé plusieurs fois à heurter sa cuisse avec le manche d'un de ces outils. C'est ainsi qu'en 1851, quatre mois avant l'apparition d'aucune tumeur, il se donne un coup de manche de pré à la partie interne de la cuisse, dans le point même qui semble devenu le siége primitif du mal. Nul gonflement toutefois ne survient d'abord, mais une douleur vive se fait sentir, persiste pendant quelques jours et reparaît deux ou trois mois après. Alors se manifeste le noyau de la tumeur sous la forme d'une sorte de gland d'un petit volume au début et croissant peu à peu et surtout par différents chocs successifs. C'est ainsi que deux ans et demi après la tumeur était devenue grosse comme le poing, se trouve rudement heurtée contre une barrière que voulait franchir L...; il éprouve aussitôt une douleur intense qui se prolonge une quinzaine de jours, en même temps qu'une augmentation de la tumeur se produit en avant et en haut de la masse appréciable aujourd'hui.

Son point précis, au dire du malade, peut être fixé à la partie antérieure et interne de la cuisse, vers son tiers moyen, à peu près sur le trajet des faisceaux fémoraux. La tumeur aurait été alors très-dure, non douloureuse, sans battements. La peau, mobile à sa surface, semblait un peu adhérente vers les parties

profondes ou vers sa base, assez large du reste, et tendant à s'élargir de plus en plus. Le développement dans tous les sens est surtout prononcé depuis un an, et le volume total, qui ne semblait pas jusque-là avoir dépassé le volume des deux poings, a grossi considérablement depuis cette époque, à la suite d'un choc contre un madrier. Des douleurs semblables aux précédentes suivent cet accroissement de volume, mais sans production d'ecchymoses. Mesurée il y a sept mois par M. Dorval, chirurgien en chef de la marine, la tumeur commençait à 0,10 du pli de l'aine, et finissait à 0,07 au-dessus du condyle interne du fémur. Elle avait 0,69 de circonférence.

Cette tumeur, aujourd'hui 16 juin, occupe toute la face interne, une partie des faces antérieure et postérieure de la cuisse. Elle commence à 0,11 au-dessous de la ligne des pubis, descend jusqu'à 0,04 au-dessus de l'interligne articulaire du genou. En avant, elle ne dépasse pas le bord interne du muscle droit antérieur; en arrière, ses limites sont plus difficiles à préciser, parce qu'elle se continue insensiblement avec le tissu cellulaire ; mais par la contraction des muscles de la région postérieure, elle ne paraît pas s'étendre en dehors des muscles demi-tendineux et demi-membraneux; entre ces muscles et le biceps, on sent le tissu cellulaire un peu induré par le fait sans doute des pressions qu'il éprouve, mais il ne semble pas faire partie de la masse morbide. Celle-ci repose donc directement sur les adducteurs, le droit interne et la partie inférieure du couturier. Jusqu'où s'avance-t-elle dans leurs interstices? C'est ce qu'il est difficile de dire. Toutefois, il est bon de remarquer qu'elle ne les gêne aucunement dans leurs contractions, alors qu'elle se trouve même soulevée en avant.

La circonférence totale de la base de la tumeur mesure 0,88; la peau est saine, sillonnée par des veines un peu dilatées; elle offre à sa surface quelques bosselures, les unes dures, les autres ramollies; l'une d'entre elles, même en bas, donne une fausse sensation de fluctuation. Le soulèvement de la masse permet d'en évaluer le poids à 7 ou 8 kilogrammes.

Mais point d'œdème, point de gonflement de la jambe qui fasse présumer la moindre compression des vaisseaux fémoraux, point d'engorgement des vaisseaux lymphatiques de l'aine; jamais de douleurs lancinantes. Quelquefois un peu d'engourdissement par la distension de la peau, point de rétraction tendineuse, point de déformation ni d'ankylose du genou, nulle gêne enfin dans la marche qui pourrait se prolonger chaque jour sans fatigue, si ce n'était l'écartement forcé des cuisses pour prévenir les frottements et les excoriations de la tumeur.

La tumeur offrait tous les signes résumés des tumeurs fibro-plastiques. L'ex-

tirpation en fut pratiquée deux mois après au Val-de-Grâce, par M. Larrey qui rendit compte de cette opération, le 20 août 1856, à la Société, en lui soumettant l'examen anatomique de la tumeur. Elle semblait cancéreuse aux yeux de quelques-uns, mais exclusivement fibro-plastique pour d'autres.

Cette opération grave, après quelques accidens de défaillance, eut à peu près un succès inespéré. Le malade, paraissant guéri, fut de nouveau présenté à la Société le 14 janvier 1857. La vaste plaie s'était cicatrisée dans toute son étendue sans montrer la moindre trace de récidive, et sa cuisse avait repris même sa forme normale sans rétraction du membre. La marche enfin pouvait se faire avec une canne, sauf un peu de roideur dans les mouvements.

20 août 1856.

La question est de savoir si l'on peut tenter l'extirpation de la tumeur ou s'il faut en venir d'emblée à l'amputation de la cuisse.

Les opinions se partagent à cet égard ; les uns exposant les chances qui permettent la conservation du membre, les autres donnant à craindre d'en faire le sacrifice.

Partagé entre ces deux extrémités si difficiles et si graves, et après m'être expliqué à la clinique du Val-de-Grâce, je me prononce pour l'extirpation. Mais dans ce but j'y prépare le malade pendant deux mois.

Je me décide le 19 août à pratiquer l'extirpation, dont je ne me dissimule ni les difficultés, ni les dangers, en faisant préparer d'avance les instruments nécessaires à l'amputation du membre. MM. Lustremam, Monnier, Lavran et Legouest m'assistent dans cette opération, ainsi que M. le Dr Thierry, membre du conseil municipal, dont je n'ai pas besoin de citer le savoir en chirurgie. Il s'intéresse particulièrement au brave artilleur.

Le malade, résolu à toutes les éventualités de sa position, si graves qu'elles puissent être, est placé convenablement et soumis à l'action du chloroforme. Une première incision courbe partant de l'extrémité supérieure de la tumeur à quelques centimètres du pli de la cuisse, se prolongeant jusqu'à son extrémité inférieure près du genou, divise les téguments de la face interne dans toute sa longueur. Une seconde incision semblable, commencée et terminée aux mêmes points, circonscrit un lambeau de peau ovalaire, mais assez étroit pour permettre ensuite un rapprochement facile des lèvres de cette vaste plaie. Ce lambeau comprend d'ailleurs deux points amincis et bosselés auxquels semblent correspondre des foyers de liquide.

Une troisième incision verticale débride et dégage l'angle supérieur jusqu'à la racine du membre, et à peu près dans la direction de l'artère fémorale, afin d'en faciliter la ligature au besoin, et de donner au moins plus d'aisance à la dissec-

tion de la peau et l'extirpation de la tumeur. La séparation de cette masse morbide commence par la face antérieure et supérieure avec assez de facilité; une portion même de la face externe sous-jacente à l'aponévrose fascia lata se prête à l'énucléation. Mais en avant et en dedans une première difficulté se présente: c'est le muscle couturier, dont la forme a tout à fait changé. Il est largement étalé sur toute la surface correspondante de la tumeur à laquelle il adhère même fortement. Essayer de l'en détacher serait difficile, pour ne pas dire impossible, en augmentant d'ailleurs les embarras de l'opération. Je n'hésite pas, d'après l'avis des assistants, à couper ce muscle au-dessus et au-dessous des adhérences. Sa largeur accidentelle excède 3 à 4 fois la largeur normale, comme on pourra s'en assurer sur la pièce anatomique. En arrière, le droit interne et le grand adducteur, unis également au tissu morbide, sont dénudés sur une grande étendue; reste la face profonde de cette tumeur dégagée en avant et sur les côtés de l'enveloppe cellulo-fibreuse qui lui est propre, mais appliquée directement sur le gaîne fibreuse des vaisseaux fémoraux et sur l'aponévrose d'insertion du grand adducteur auquel s'attachent aussi de fortes adhérences. La masse dégagée, ramollie et friable dans certains points, se déchire sous les efforts de la traction et nous oblige à détacher fragments par fragments la partie la plus adhérente, sans qu'il soit possible ou prudent de faire agir le bistourri, plus loin, dans la crainte de dénuder ou de léser les vaisseaux fémoraux.

Le nerf sciatique mis à découvert en bas est ménagé dans cette délicate opération. La vaste plaie qui en résulte est enfin débarrassée des derniers détritus de la tumeur, ou au moins de ce qui pouvait encore en être apprécié. La réunion en est faite assez facilement à l'aide de serres-fines et par des bandelettes agglutinatives placées dans les intervalles, excepté vers l'angle inférieur laissé libre à dessein pour l'écoulement des liquides. Un pansement simple et léger complète l'appareil.

L'opération n'a pas duré beaucoup de temps, et la perte du sang assez faible a exigé seulement la ligature d'une artère musculaire. Mais pendant la dissection de la tumeur, le malade est tombé dans un état de faiblesse qui, nous faisant craindre une syncope, obligea de cesser l'emploi du chloroforme, confié aux soins du Dr Gaujot, notre aide de clinique.

Examen de la tumeur :

Cette masse morbide, presque entièrement composée de parties solides, contenait cependant une partie de liquide contenue dans des kystes, dont deux avaient été ouverts pendant l'opération, en donnant issue à une certaine quantité de sérosité. Le poids total ainsi diminué reste encore à 2,700 kilogrammes.

Forme ovoïde de la tumeur, à grand diamètre vertical, ayant environ 0,25 sur 0,15 de largeur. Son siége est sous-aponévrotique et partiellement intermusculaire. Son enveloppe cellulo-fibreuse assez forte, existant en dehors, manque en dedans ou vers les adhérences aux vaisseaux fémoraux et à l'aponévrose du grand adducteur. Cette enveloppe qui a peut-être pris son origine sur les tissus fibreux, est doublée elle-même d'un tissu cellulaire adipeux rempli de vaisseaux sanguins qui ont été ménagés en grande partie dans l'opération. Le couturier, considérablement élargi, se trouve étalé sur la face antérieure de la tumeur et intimement uni à sa membrane d'enveloppe. La coloration du produit morbide est d'un blanc grisâtre, son aspect mamelonné ressemble assez en certains points au tissu encéphaloïde; sa consistance est molle, friable, avons-nous dit, plus ferme, plus homogène en quelques endroits, mais comme pulpeuse dans d'autres.

Sa texture intime est constituée par une trame cellulo-vasculaire, démontrant le dévoloppement de quelques grosses veines et d'une substance molle, friable, rougeâtre, surtout au centre, où elle a une teinte plus foncée, tandis qu'elle est plus blanche dans la coupe périphérique, où elle offre absolument l'aspect de la substance cérébrale. Du sang épanché en petits foyers en certains points, infiltré dans d'autres, existe enfin à la partie inférieure de la tumeur. L'examen microscopique de cette substance, fait par M. Coulier, agrégé du Val-de-Grâce, lui a démontré qu'elle était complétement composée de cellules fusiformes, au milieu desquelles se trouvent éparses quelques cellules d'apparence cancéreuse, mais dépourvues de nucléoles.

Quant à l'opéré, la réaction s'établit, se soutient, mais faiblement, car il éprouve toujours un sentiment de défaillance. Il a le pouls petit, dépressible, à 116. Un régime analeptique est prescrit. Point de douleur, point de gonflement dans la cuisse; les lèvres de la vaste plaie paraissent devoir se maintenir en contact, mais il ne nous est permis encore de rien préjuger d'un cas aussi grave.

Le 14 janvier 1857.

M. Larrey montre guéri le malade qu'il avait opéré quelques mois auparavant d'une énorme tumeur fibro-plastique de la cuisse. Présenté le 8 juin à la Société, le malade paraissait devoir être amputé de la cuisse plutôt que soumis à l'extirpation de la tumeur; mais l'amputation aurait dû alors être faite près de l'articulation de la hanche, sinon dans l'articulation elle-même, et le résultat eût été probablement funeste. C'est pourquoi je me décidai pour l'extirpation, *en me tenant prêt à amputer le membre* s'il le fallait; et pour diminuer autant que possible les difficultés d'exécution, j'exerçai le malade lui-même pendant

deux mois à mouvoir sa tumeur en différents sens, afin de détacher une partie des adhérences et de la mobiliser davantage.

L'opération, pratiquée le 19 août, a mis la tumeur à nu par deux longues incisions courbes, partant d'un point rapproché du pli de la cuisse, pour se terminer près du genou. L'énucléation n'a pu être faite que dans une certaine étendue; il a fallu disséquer les muscles, resciser une portion hypertrophiée de l'un d'eux (couturier), ménager le nerf sciatique dénudé, détacher enfin de la gaîne des vaisseaux fémoraux les adhérences de l'enveloppe de la tumeur qui, du reste, n'avait aucun rapport avec le fémur.

L'emploi du chloroforme avait été suspendu par prudence, et quoi qu'il n'y ait pas eu d'hémorrhagie, la faiblesse du malade est extrême pendant quelques jours, avec tendance continuelle aux syncopes.

Du bouillon pour tisane et du vin sucré raniment un peu les forces du malade. L'appareil de la réunion immédiate, laissé d'abord en place, est modifié le lendemain et enlevé le 26 septembre. La plaie se trouve dans des conditions très-satisfaisantes; l'adhésion de ses bords s'est effectuée, en grande partie, principalement dans les tiers supérieurs et inférieurs. Le pus s'écoule librement par le tiers moyen. Pas de douleur, si ce n'est à la racine du membre, où il y a un peu d'empâtement. La crainte d'un érysipèle nous fait remplacer les bandelettes de diachylon par des bandelettes fenêtrées enduites de styrax. Les pansements, du reste fort simples, aidés de la position convenable du membre, favorisent la suppuration qui devient abondante et tend à refluer vers les angles de la plaie. Des pressions méthodiques l'éloignent, mais l'empâtement douloureux du pli de la cuisse augmente; de l'œdème survient au pied ainsi qu'à la jambe, et une tuméfaction circonscrite apparaît à la face antérieure de l'avant-bras droit avec rétraction non douloureuse des doigts.

L'état général s'améliore cependant, le sommeil et l'appétit reviennent; il n'existe ni frisson ni diarrhée. Un foyer purulent, formé depuis quelques jours dans la partie interne et supérieure de la cuisse, vient se vider au dehors par une ouverture spontanée au niveau de la branche descendante du pubis et de l'insertion du droit interne, et le lendemain une seconde fistule s'ouvre un peu au-dessous de la première dans le sillon génito-crural, d'où un dégorgement sensible à la partie supérieure du membre.

Quant à la tuméfaction de l'avant-bras, indéterminée d'abord dans sa nature, elle se révèle tout à coup le 6 septembre sous la forme d'un phlegmon profond, avec gonflement, tension, chaleur, douleur vive, flexion forcée des doigts, œdème circonscrit, frisson, fièvre. Cet état fébrile continue pendant plusieurs jours, mais sans symptôme de résorption purulente.

La suppuration de la cuisse, toujours très-abondante, s'écoule entièrement par les deux fistules ouvertes en haut, et le pus semble fuser le long de la gaîne au droit interne qui s'est décollé à son origine. Les bords de la plaie sont ulcérés à la partie moyenne, mais sans conséquence fâcheuse.

Le 13 septembre, la fluctuation devenue manifeste à l'avant-bras, me décide à inciser la tumeur. Il s'en écoule une grande quantité de pus séreux, et pour prévenir sa stagnation, l'ouverture est agrandie deux jours après. Les douleurs cessent; l'engorgement diminue, le foyer se déterge, et peu à peu la suppuration s'arrête; elle est devenue en même temps beaucoup moindre dans la cuisse.

La réunion se maintient vers la moitié inférieure de la cuisse, et la cicatrice s'établit solidement sur les parties profondes. Elle est tardive dans la moitié supérieure par la persistance des fistules en haut et au-dessous par l'ulcération de la peau qui montre une partie des muscles à découvert. Mais enfin, du 15 septembre au 1er octobre, des pansements contentifs bien faits rétrécissent le foyer de la suppuration, rapprochent les téguments, favorisent la cicatrisation qui s'établit progressivement et tend à devenir dès lors franchement définitive.

L'œdème du membre diminue peu à peu, et nous avons soin d'exercer de plus en plus les mouvements de l'articulation du genou, afin d'éviter l'ankylose, ainsi que la flexion de la cuisse sur le bassin et l'extension graduelle des doigts rétractés. L'opéré seconde nos efforts en s'accoutumant ainsi aux mouvements du corps, devenus difficiles par suite d'une situation prolongée, et vers la fin d'octobre il commence à se lever en reprenant des forces de jour en jour. La cicatrice est à peu près complète dans le courant de novembre. Une malaxation douce et journalière de la cuisse prévient les adhérences profondes, assouplit les muscles et les rend aptes à reprendre leur contractilité. Deux petites ulcérations persistantes disparaissent à leur tour vers le milieu de décembre; la marche devient plus facile; les forces augmentent par l'exercice au grand air. La cicatrice se consolide, se régularise sans présenter la moindre trace de tumeur ni apparence de récidive, et la cuisse a repris sa forme normale sans atrophie.

Ce fut dans ces heureuses dispositions que l'opéré sortit de l'hôpital le 18 janvier 1857 pour retourner à son poste, en Bretagne, et dès la fin de février il lui faut reprendre ses travaux de maître poudrier à Pont-de-Buiz, malgré une ulcération superficielle et accidentelle de la cicatrice vers un point de sa partie inférieure. Il se sentait cependant en bon état jusqu'au mois de mai, lorsque la fatigue l'obligea à s'aliter, bien que la cicatrice n'offrît aucune altération.

Envoyé le 1er juin aux eaux de Baréges, il s'en trouva bien, et revint deux

mois après, assez fort pour supporter, sans le secours de sa canne, de longues marches.

Mais dès son séjour aux eaux, il avait remarqué vers la partie supérieure de la cicatrice une petite tumeur grosse comme une noisette, dure, indolente, de la même couleur que le tissu cicatriciel, et il ne s'en était point inquiété; quand dans les premiers jours du mois d'août, il commença à éprouver dans le membre un engourdissement pénible, puis de véritables douleurs, puis un malaise général qui le forcèrent à suspendre ses travaux. Dès lors commencèrent à apparaître sur la cicatrice indurée plusieurs bosselures violacées, d'abord petites, dures, résistantes, peu sensibles à la pression. L'une de ces bosselures, située à la partie inférieure, s'accrut rapidement, s'étendit jusque sous le jarret, en entraînant la flexion de la jambe sur la cuisse avec augmentation de douleurs et sensation de chaleur.

Le 15 septembre, l'une des tumeurs du milieu se ramollit, s'ulcéra, en donnant lieu à plusieurs hémorrhagies peu abondantes et facilement arrêtées, mais qui affaiblirent le malade.

Les autres bosselures grossissaient de plus en plus en subissant un travail de ramollissement. Le 3 octobre, des douleurs lancinantes bien caractérisées furent ressenties dans la cuisse, et une hémorrhagie considérable provenant de l'ulcération ne fut arrêtée avec peine que pour se reproduire les jours suivants. Le malade, affaibli par ces pertes de sang, voulut revenir au Val-de-Grâce, où il fut reçu le 8 octobre dans de malheureuses conditions. On dut tout d'abord combattre une nouvelle hémorrhagie par le tamponnement et le perchlorure de fer. La pâleur de la face, la petitesse du pouls, l'affaiblissement de la constitution réclamaient aussi vite un régime fortifiant et réparateur. L'hémorrhagie supprimée permit d'enlever le pansement le surlendemain, toutes les pièces de linge étaient imprégnées d'une suppuration abondante, sanieuse et fétide, provenant de l'ulcération. La cuisse, mise à nu, se trouvait déformée par quatre principales bosselures ou tumeurs siégeant sur différents points de la cicatrice qui s'étendait depuis la région sous-inguinale jusque vers le genou. Chacune de ces tumeurs, du volume d'un œuf ou un peu plus, était recouverte d'un tissu cicatriciel aminci, et offrait à son sommet une fausse fluctuation comme celle du tissu encéphaloïde ramolli, tandis que la base était en état d'induration squirrheuse.

Une tumeur plus volumineuse siégeait à la partie inférieure de la cuisse et soulevait la peau près du genou. La jambe, rétractée sur la cuisse, ne permettait pas les moindres mouvements sans réveiller les douleurs ou sans les augmenter.

Les pièces de pansement, imprégnées de persulfate de fer au lieu de perchlorure, empêchèrent le retour des hémorrhagies. Mais bientôt l'ulcération s'aggrandissant davantage, mit à découvert un tissu grumeleux, rougeâtre, comme un caillot sanguin dissocié, dont les portions se détachaient facilement.

L'état général du malade était devenu meilleur par le repos absolu et par le régime analeptique. L'état local, au contraire, s'aggravait par l'ulcération des diverses tumeurs et par l'imminence de nouvelles hémorrhagies qui furent prévues ou arrêtées à l'aide de l'eau hémostatique. Le tissu cicatriciel compris entre les tumeurs fut détruit par gangrène, et toute l'étendue de la vaste cicatrice fut remplacée par une plaie ulcérée profondément, à bords saillants, irréguliers, et dont le fond blafard laissait à nu la gaîne des vaisseaux fémoraux. Les battements de l'artère étaient visibles.

Enfin dans les derniers jours d'octobre, la suppuration abondante, ichoreuse et fétide de cette immense plaie, épuisa les forces du malade, en même temps que le reste de la cicatrice se détruisait par ulcération gangréneuse. Cependant vers le 10 novembre, le fond de la plaie semblait se déterger et se couvrir de bourgeons charnus assez volumineux, comme si un travail réparateur tendait à s'établir, et déjà des traces de cicatrisation nouvelle apparaissaient sur les bords, quand à la partie supérieure se développa un champignon fongueux, résistant, dont la consistance mollasse et l'accroissement rapide avaient bien l'aspect des productions cancéreuses. En augmentant de volume dans le courant de décembre, il sembla se pédiculiser par la cicatrisation progressive d'un côté à l'autre de la cuisse.

C'est alors que malgré cette amélioration partielle, des symptômes généraux se déclarèrent; la fièvre survint avec de la diarrhée, la teinte jaune-paille de la peau annonça une cachexie générale, et dans les premiers jours de janvier 1858 une douleur dans le côté droit de la poitrine, au-dessous des fausses côtes, compliqua cette situation qui, s'aggravant de plus en plus durant un mois, amena enfin la mort le 12 février.

M. Legouest, qui remplaça à ce moment M. Larrey, procéda à l'autopsie dont voici le résultat sommaire :

Teinte jaunâtre de la peau dans toute la surface du corps.

Emaciation profonde du sujet.

Rien de notable dans la cavité crânienne.

Tumeur dans la poitrine, du côté droit, légèrement adhérente au sternum et naissante à la racine du poumon, en avant des grosses bronches et des vaisseaux, et semblant s'être développée dans le médiastin. Elle est formée d'une substance molle colloïde, d'un blanc jaunâtre, striée de sang vers le pédicule.

Autres petites tumeurs composées de la même substance siégeant au-dessous de la plèvre viscérale et refoulant le parenchyme pulmonaire.

Ganglions bronchiques noirs hypertrophiés, ramollis.

Aucune trace de tuberculisation.

Ramollissement de la muqueuse de l'estomac et de l'intestin.

Foie volumineux et dur. Veines hépatiques et veine cave gorgées de sang.

Etat de la cuisse déjà décrit : série de tumeurs mamelonnées, molles, quelques-unes ulcérées, composées toutes de la même substance que la tumeur du thorax.

L'examen microscopique de la substance de toutes les tumeurs, fait avec le plus grand soin par M. Conher et Trudeau, agrégés de chimie et d'anatomie, a présenté une quantité considérable de matière grasse et une proportion notable de cellules cancéreuses. La matière, mélangée des ganglions bronchiques, contenait aussi des cellules cancéreuses que d'autres observateurs prendront peut-être pour des noyaux fibro-plastiques.

M. Verneuil a examiné le tissu de la cuisse, des ganglions inguinaux, des tumeurs du poumon; partout la composition a semblé identique; la pulpe de ces tumeurs était composée de noyaux ovoïdes ou sphériques, à contour net, uniformément granuleux, avec nucléoles très-petites ou sans nucléoles.

Dans la tumeur de la cuisse, les noyaux sphériques étaient plus abondants que les noyaux allongés. Dans les tumeurs du poumon c'était le contraire.

Ces noyaux, qui composaient à peu près sans mélange tout le tissu morbide, sont les types connus et décrits sous le nom de noyaux fibro-plastiques des deux variétés sphérique et elliptique.

Le cœur, limité supérieurement au niveau du troisième espace intercostal, ne présente aucun bruit anormal; ses battements sont réguliers comme ceux du pouls qui est à 116, assez large mais mou. Peau sèche, sans chaleur anormale, sans céphalalgie, sans autre douleur qu'un sentiment de courbature dans les membres.

Le frémissement vibratoire des parties thoraciques est marqué à droite, à peine sensible à gauche. La mensuration circulaire indique 0,03 à l'avantage du côté droit, résultat dû sans doute à la saillie postérieure de ce côté.

Prescription. Solution de sirop de gomme, potion gommeuse avec 20 gouttes de teinture de digitale, ventouses scarifiées pour 100 grammes de sang; 2 bouillons.

Du 1er au 13 août. La diminution rapide des forces ne permet plus au malade de s'aider pour se mettre sur son séant. Les symptômes généraux restèrent les mêmes; seulement, le 13, on nota un développement marqué des veines su-

perficielles des deux membres supérieurs et des veines jugulaires. La courbature disparut dès les premiers jours.

La dyspnée s'aggrava de jour en jour comme précédemment, et nécessita, le 5 août, l'application d'un vésicatoire, tandis que la toux cessa complétement. La respiration, qui conserva la même fréquence (36 à 40), fut deux fois singultueuse, le 5 août pendant l'interrogatoire.

Les espaces intercostaux s'effacèrent graduellement, et il fut noté que la pointe du cœur soulevait à droite le cinquième espace intercostal en dehors et en bas du mamelon.

Le 6. La mensuration ne faisait constater que 0,01/2 d'étendue circulaire à l'avantage du côté droit, au lieu de 3 comme à l'admission.

Percussion. Son un peu plus clair que dans les parties voisines à la partie moyenne et postérieure du côté droit près de l'angle inférieur de l'omoplate.

Auscultation. La respiration bronchique devient caverneuse, le 3 août, et redevient bronchique les jours suivants. Le 11, le souffle a quelque chose de métallique, il est comme voilé par une respiration superficielle. La voix est double dans le même point; un peu retentissante, amphorique dans le lointain et, de plus, naturelle près de l'oreille.

A gauche : Bruit respiratoire perçu pendant la même période, excepté pourtant du 5 au 11 août; alors ce bruit devient bronchique vers la partie moyenne, sans bronchophonie; la voix est comme lointaine. En avant : bruit de souffle léger, pendant l'inspiration et l'expiration, au bord du sternum; rien de semblable. En dehors, le 5 août, le souffle bronchique semble se déplacer et se montre immédiatement sous la clavicule, surtout dans l'expiration; il augmente les jours suivants jusqu'à devenir comme métallique, sans aucun râle humide.

Traitement du 1er au 13 août. Le 2, cessation de la digitale, à cause des nausées persistantes.

Le 3. Infusion de genièvre.

Le 5. On substitue 1 kilogr. de glace. Vin amer et diurétique.

A partir du 11 : Pilule op. 0,05 le soir.

Le 7. Application, sur le côté gauche, d'un large vésicatoire. Bouillons et potages.

Le 14. Dyspnée extrême; anxiété; surtout inexpectoration; respiration haute, suspirieuse, costale, soulevant moins le côté antérieur gauche que le droit. Espaces intercostaux effacés à gauche, où l'on constate par la mensuration, 0,02 de plus qu'à la dernière exploration; respiration à 40; pouls à 130, peu développé, régulier; peau sèche, excepté à la tête où il existe une moiteur sudorale.

Le même jour, on pratique la thoracentèse qui donne issue à 700 gr. d'un

liquide transparent, de couleur citrine, sans flocons albumineux, et dont la sortie occasionne un soulagement notable. Les espaces intercostaux apparaissent immédiatement dessinés en creux; mais une certaine quantité d'air qui a pénétré avec la canule dans la plèvre, fait percevoir un son tympanique en haut et en avant du côté gauche du thorax. Le pouls redescend à 120; la respiration reste à 30; les battements du cœur continuent à se faire à droite.

Solution de sirop de gomme.
Demi-bouteille d'eau de Seltz avec 3 h. de glace.
Vin de Bordeaux au lieu de vin diurétique.
Bouillons et potages.

Le 15. Facies altéré; pouls fréquent, mais plus faible; dyspnée redevenue pénible: toujours absence de douleurs, de toux, d'expectoration.

Son tympanique avec absence complète de bruit respiratoire en avant à gauche, même état d'ailleurs.

Langue collante, humide à ses bords; nausées persistantes; pas de selles depuis trois jours.

Même prescription.

17 Respiration plus fréquente, à 40; même état; pas de selle.

Potion avec scammonée, 1 gramme.
Lavement purgatif.
Le reste *ut supra.*

18. Deux garde-robes naturelles. Du 18 au 23, aggravation de l'état du malade de jour en jour. Dyspnée et faiblesse extrême; altération plus grande des traits; les espaces intercostaux se distendent de nouveau à gauche; en avant, où le son tympanique persiste à la percussion.

Le 22. Le malade approche de sa fin: traits décomposés, indifférence complète; le pouls à peine sensible, régulier; la poitrine à peine cyanosée. A l'auscultation, on perçoit: en arrière, bruit respiratoire vésiculaire à droite. Partout, à gauche, respiration très-douteuse. En avant, même état que précédemment; nulle part de râle humide, excepté dans la trachée (râle trachéal des mourants).

Mort du malade, la nuit suivante, à quatre heures du matin.

Autopsie. — Aspect extérieur: maigreur prononcée; pas de saillie apparente du côté gauche de la poitrine qui rend en avant le même son tympanique que pendant la vie. Les espaces intercostaux y sont aussi complétement effacés qu'à droite.

Poitrine: Sternum et cartilages costaux unis intimement par des adhérences serrées à une masse fibreuse sous-jacente. — Sternum et côtes intacts. L'en-

semble des organes thoraciques présente la disposition suivante : la masse fibreuse occupe, à la place des médiastins, la partie médiane et un peu latérale gauche de la poitrine, dans tout l'espace sterno-vertébral, elle a 0,20 de haut, sur 0,11 de largeur. Plus considérable dans la moitié supérieure que dans la moitié inférieure, elle est irrégulièrement arrondie vers le haut. A sa partie moyenne, elle présente quatre faces : une antérieure plus large, une postérieure très-étroite; deux latérales fuyant l'une vers l'autre, en arrière. Dans sa moitié inférieure, elle a la forme d'une pyramide renversée par la réunion à angle aigu des deux faces latérales dont la gauche se continue avec la plèvre costale diaphragmatique. La partie postérieure correspond à la moitié gauche du corps des vertèbres dorsales de la partie voisine de la gouttière vertébro-costale. De plus, la face latérale gauche répond à la cavité pleurale gauche; la droite, à la plèvre et au poumon droit, surtout aux organes occupant habituellement les médiastins, organes refoulés tous à droite.

Le cœur est comme emboîté en partie dans la tumeur et occupe de ce dernier côté la région correspondante opposée à la région précordiale; on ne trouve pas, au premier abord, de trace du poumon gauche, dont la plèvre largement béante a laissé échapper, à l'ouverture du thorax, 3 litres environ de sérosité mêlée d'air, citrine, transparente. Le poumon droit, refoulé par le cœur, qui est en rapport en avant avec les parois thoraciques, se rattache supérieurement à la tumeur par une adhérence lamelleuse isolée, large de 0,04 à 0,05, et fixée à son bord tranchant; partout ailleurs, de ce côté, la plèvre est intacte et sans adhérence. Le foie est un peu refoulé vers l'abdomen.

Plèvre, poumons. A gauche, la plèvre a été le siége d'un épanchement transparent et abondant, sans flocons pseudo-membraneux, et pourtant elle a subi une altération remarquable; elle fait partie de la tumeur à son niveau et présente partout une teinte jaunâtre et une surface lisse, sans traces de fausses membranes en aucun point. Partout elle est indurée et épaissie convenablement. Cet épaississement, de 1 millimètre au niveau des parois costales, est bien plus considérable en d'autres points. Ainsi, au niveau de la gouttière costo-vertébrale, la plèvre constitue plusieurs tumeurs marronnées, dont une principale vers la partie moyenne; elle a 0,07 à 0,08 de diamètre, et 0,25 de saillie. Des tumeurs analogues se remarquent dans la région diaphragmatique interne, où la plèvre, inégale, bosselée, irrégulièrement épaissie, a la consistance d'un gros cuir qui aurait séjourné dans l'eau.

Le poumon de ce côté fait entièrement partie de la tumeur des médiastins; son lobe supérieur, aplati et non crépitant, conserve seul son organisation anatomique et une coloration violacée visible au sommet de la tumeur, en arrière

et en haut, dans un espace de 0,05 à 0,08. Pendant la vie, l'air ne pouvait circuler que dans quelques gros troncs bronchiques désorganisés du lobe inférieur et dans les bronches principales du lobe supérieur, qui seules n'étaient pas altérées. Une de ces dernières contenait une petite masse opaque, jaunâtre, assez ferme, de la grosseur d'un petit haricot, dilatant sensiblement le conduit aérien à son niveau, arrondie vers la partie libre, et se bifurquant dans un liquide gélatiniforme qui les remplit et qui manque dans les bronches qui précèdent. Le dépôt solide est peu adhérent à la muqueuse bronchique qui est lisse et saine au-dessous.

A droite, la plèvre contient une médiocre quantité de sérosité semblable à celle trouvée dans la plèvre gauche.

Le poumon droit, libre d'adhérences, excepté antérieurement et en haut, se trouve refoulé par la tumeur et les organes intermédiaires, le cœur surtout; il remplit le haut de la cavité thoracique droite, et en bas les portions externe et postérieure. Le tissu de cet organe, sans dilatation des bronches, est sain et crépitant partout, excepté au niveau de trois tumeurs, isolées, dures, du volume d'un petit marron, et situées, l'une au niveau du bord antérieur du lobe supérieur du poumon, la deuxième à la partie postérieure du bord inférieur de l'organe, et la troisième à la partie supérieure et postérieure de son lobe inférieur, vers la partie moyenne du poumon.

De ce trois tumeurs isolées du poumon droit, les deux premières se voient à la surface de l'organe, où elles sont aplaties, lisses et légèrement saillantes. Quand le poumon est abandonné à lui-même, elles sont arrondies du côté du tissu pulmonaire. La troisième tumeur, située dans la profondeur du poumon, est séparée de la plèvre par une couche de tissu de 0,01 au moins d'épaisseur. Celle-ci est sphérique, de 0,25 millimètres de diamètre, parfaitement limitée comme les précédentes. Le tissu du poumon auquel les fait adhérer un tissu cellulaire serré qui se rompt facilement après la macération est parfaitement sain dans leur voisinage, et aucune bronche ne se termine brusquement à ces productions accidentelles.

Ganglions bronchiques. Un seul, du volume d'un haricot, est le siége d'une altération analogue à celle des autres tumeurs. Il avoisine la bronche gauche à son entrée dans le poumon, mais sans la comprimer.

Trachée-artère. Accolée au poumon droit; déviation manifeste à droite.

Péricarde. Cœur. Au niveau de la tumeur, le péricarde lui est intimement uni. Un peu épaissi partout, lisse et poli à sa surface libre; contient environ 150 gr. de sérosité analogue à celle de la plèvre. Sa face antérieure, particulièrement

cachée par la tumeur, est plus en dehors en rapport direct avec les parois thoraciques antérieures.

Cœur complétement ramolli, mou, friable, pâle, exsangue.

Crosse de l'aorte recouverte et cachée en grande partie par la tumeur, à laquelle elle adhère faiblement.

L'œsophage est sain.

Nerfs pneumogastriques. Le gauche, dans la portion qui se voit sur la tumeur, est évidemment hypertrophié; il présente 0,002 de diamètre au-dessous et au niveau de l'aorte; on le perd plus bas dans la tumeur. Rien d'anormal au pneumogastrique droit.

Abdomen. Le tissu musculaire du diaphragme, en contact immédiat à gauche avec la plèvre altérée, est partout intact.

On ne constate dans l'abdomen que les lésions suivantes : tout le long de la colonne vertébrale, mais à gauche seulement, le péritoine est soulevé par une série de tumeurs convexes et arrondies, se succédant sans être agglomérées, de la symphyse sacro-iliaque gauche aux piliers du diaphragme. Leur volume varie de celui d'un pois à celui d'un demi-marron, et leur analogie avec celles de la plèvre est manifeste; il y a un peu d'épanchement séreux dans la cavité du petit bassin.

Le cerveau n'a pu être examiné.

Le moignon du membre amputé est le siége à la partie postérieure et externe d'une tumeur d'un volume dépassant la grosseur du poing, et dans laquelle le nerf sciatique, double de son volume ordinaire, se termine en filaments très-ténus. Il contient dans son intérieur trois noyaux ou tumeurs analogues à celles dont il a été question, dont la plus grosse (comme une noisette) se trouvait immédiatement à l'entrée du nerf dans la tumeur.

Aucun des ganglions de l'aine gauche n'est augmenté de volume.

Caractères anatomiques des tumeurs.

Le volume de ces tumeurs était très-variable, de la grosseur d'un pois à celle du poing (à la cuisse), et même bien au delà (médiastin); leur volume moyen égalait celui d'un marron.

Trois d'entre elles, peu volumineuses, étaient isolées dans le poumon droit; il en était de même de la plupart de celles de l'abdomen. Dans la plèvre gauche, elles ne faisaient qu'un avec cette membrane épinière; partout ailleurs, toutes étaient fortement adhérentes aux tissus sous-jacents, mais parfaitement limitées entre elles, excepté au niveau de la plèvre diaphragmatique. Leur forme, en

général marronnée et aplatie, était modifiée en certains points par la résistance des parties voisines, celles-ci situées à la surface du poumon droit, par exemple, ainsi que la tumeur principale de la poitrine. Les plus volumineuses avaient des bosselures à leur surface lisse.

Leur consistance très-ferme présentait pourtant une certaine élasticité superficielle; elles étaient peu friables, surtout après macération prolongée. Leur couleur était jaunâtre, mais la tumeur postérieure de la plèvre offrait de plus à sa surface des marbrures bleuâtres provenant d'un certain degré de vascularisation.

En général, leur structure était homogène, sans cloisonnements distincts et constituée par une substance blanc jaunâtre, opaque, uniforme, excepté la tumeur du moignon, dont l'aspect était colloïde. Toutefois, la tumeur centrale du poumon étroit, qui était sphérique, offrait à la coupe une sorte de coque homogène jaunâtre et une partie centrale comme spongieuse, non ramollie et sans communication avec l'extérieur de la tumeur. De plus, la tumeur la plus volumineuse (celle du thorax) avait des particularités remarquables de structure.

Cette tumeur principale n'a pas d'enveloppe membraneuse particulière et ne crie pas sous le scalpel. Incisée perpendiculairement d'avant en arrière, elle montre en avant et en arrière le lobe supérieur du poumon gauche en grande partie sain et comprimé, ainsi qu'il a été dit; mais il contient, outre la tumeur intra-bronchique décrite, un noyau isolé dans le tissu pulmonaire, de la grosseur d'une aveline de même aspect que les autres tumeurs. Ce lobe supérieur est comme envahi inférieurement par une sorte de rognon de la grosseur d'une pomme moyenne analogue aux tumeurs déjà décrites et relié au reste de la masse qui m'occupe. Les deux tiers inférieurs de la coupe offrent à étudier deux parties intimement liées entre elles : l'une extérieure, espèce de coque jaunâtre, est homogène et résistante; son épaisseur est de plusieurs centimètres, surtout en avant et en bas et ses limites intérieures sont très-irrégulières. Cette partie extérieure est la plèvre dégénérée et considérablement épaissie ; elle circonscrit un tissu plus coloré, comme marbré, rosé ou rougeâtre (avec lequel elle se confond) et criblé de petites vacuoles pouvant loger une tête d'épingle. Le tissu est celui du lobe du poumon gauche altéré. Sa coupe fait voir l'orifice de cinq conduits dont on ne peut qu'avec peine suivre la direction. Leurs parois sont comme déchiquetées et leur diamètre varie entre, 0,003 et 0,010. Ces conduits sont les bronches altérées; car, examinées à leur origine, on voit celle destinée au lobe inférieur se perdre aussitôt comme les vaisseaux correspondants dans la masse de la tumeur et s'y transformer en un canal irrégulier comme ceux décrits.

La coupe de la tumeur faite de dehors en dedans montre mieux l'isolement des tissus pulmonaire et pleural ; la plèvre n'a ici que 0,003 à 0,008 d'épaisseur en dehors, et le tissu du poumon, quoique méconnaissable dans ses éléments anatomiques, s'en distingue très-nettement ; il est d'un jaune rougeâtre et montre des espèces de fibres rapprochées, disposées en éventail vers l'extérieur et quelques orifices de larges bronches déformées.

La vascularisation des tumeurs n'est apparente que dans la partie que je viens de décrire et dans la tumeur isolée de la partie postérieure de la plèvre gauche. Sa coupe, en effet, présente des fibres rougeâtres, parallèles, rapprochées, se dirigeant vers sa convexité.

Un suc onctueux, de couleur ambrée, transparent et de consistance gélatiniforme, lubrifie, les coupes faites sur la tumeur principale ; il provient des vacuoles de sa partie centrale et surtout des orifices bronchiques qu'on y remarque. Au niveau du lobe supérieur, on retrouve ce suc dans deux bronches, tandis qu'au moignon il infiltre généralement la tumeur et lui donne l'apparence colloïde.

Les caractères microscopiques ont été établis par le Dr Verneuil, qui n'a trouvé nulle part de cellule cancéreuse et qui, dans les tumeurs du moignon, de la plèvre gauche et des poumons, a constaté les éléments du tissu fibro-plastique à ses diverses périodes : cellules fusiformes et noyaux caractéristiques. Le tissu était à son état parfait de développement dans la tumeur du moignon de la cuisse; une tranche d'une des tumeurs du nerf sciatique y montra le même tissu, plus les tubes primitifs intacts, mous, dissociés ; le suc contenu dans la tumeur thoracique principale présenta les mêmes éléments fibro-plastiques.

OBSERVATION V.

Archives générales de médecine, 1852. — Observation de M. Voillez.

Delaporte (Simon), 32 ans, ciseleur sur métaux, né à Paris, de la taille de 1m,82, médiocrement fort, n'ayant jamais eu beaucoup d'embonpoint, pâle, barbe et yeux noirs, est admis à l'Hôtel-Dieu, 25 juillet 1851, salle Sainte-Jeanne, dans le service de M. Louis.

Marié depuis quatre ans, ce malade s'est toujours trouvé dans de bonnes conditions hygiéniques, et affirme n'avoir jamais fait d'excès en aucun genre. Son père est mort inopinément d'une chute; il était auparavant bien portant, ainsi que sa mère, décédée à la suite d'une courte maladie. Quant à lui, jusqu'à l'âge de 28 ans, il prétend avoir joui d'une santé parfaite. C'est à cet âge (il y a environ

quatre ans), qu'il s'aperçut au toucher, de l'existence d'une tumeur du volume d'un haricot et adhérente à la peau, à la partie moyenne postérieure et externe de la cuisse gauche ; elle n'était douloureuse ni à la pression ni par les mouvements du membre. Pendant les dix-huit mois qui suivirent, elle augmenta graduellement de volume jusqu'à acquérir la grosseur des deux poings.

C'est alors qu'en avril 1848, il entra dans le service de M. Malgaigne, pour se faire débarrasser de cette tumeur, gênante seulement par le volume et les douleurs lancinantes, semblables à des coups d'épingles que le malade y ressentait de temps à autre. L'opération eut lieu, et la cicatrisation de la plaie se fit régulièrement; mais bientôt après la tumeur se reforme au niveau de la cicatrice; et l'année suivante, opéré deux fois par Blandin, puis par M. Velpeau, elle répullula deux fois dans le même point. Examinée au microscope, elle présenta les éléments du tissu fibro-plastique. La réapparition de la tumeur, trois fois extirpée, et son accroissement furent plus prompts que précédemment. Suivant les renseignements fournis par M. Girandes, alors élève dans le service de M. Roux, où le malade fut admis le 25 novembre 1850, le chirurgien l'amputa de la cuisse gauche, ce qui est confirmé par le malade. La tumeur alors volumineuse était le siége de douleurs lancinantes vives et presque continuelles; elle occupait la partie inférieure et externe de la cuisse gauche au bas d'une cicatrice épaisse, longue de 0,07 à 0,08. C'était une masse dure, sans fluctuation. M. Broca constate encore les éléments fibro-plastiques. Guéri de son amputation, le malade put quitter l'Hôtel-Dieu à la fin de décembre, et reprendre ses occupations.

Tels sont les antécédents de la maladie actuelle.

Six mois de santé parfaite en apparence s'étaient écoulés depuis la sortie du malade de l'Hôtel-Dieu, quand à la fin de juin dernier, sans prodromes généraux ou locaux d'aucune espèce, il apparut une dyspnée habituelle, légère d'abord, accompagnée d'un peu de toux sèche, puis de douleurs du haut en bas de la poitrine, au niveau de l'aisselle gauche. La dyspnée, symptôme qui l'incommodait le plus, augmenta graduellement, de même que la douleur thoracique; la toux resta sèche et rare. Pendant les huit premiers jours, le sujet continua ses occupations ; mais l'accroissement de la dyspnée et un sentiment d'oppression avec anoxie incomplète, le forcèrent bientôt à les interrompre; toutefois, ce ne fut que quinze jours plus tard, et trois semaines environ après le début, que Delaporte se vit obligé de garder le lit. Il y avait alors une anorexie complète, quelques nausées sans vomissements, de fréquentes éructations sans régurgitation d'aucune espèce; pas de diarrhée.

Un médecin appelé, ordonna un vomitif qui ne provoqua l'expulsion que de quelques matières aqueuses, puis l'application d'un vésicatoire à l'épigastre. Ces

moyens ne produisirent aucune amélioration. Le malade garda le lit chez lui quinze jours avant d'entrer à l'hôpital, et voici les principaux symptômes remarquables pendant cette période.

La dyspnée et l'oppression augmentèrent sans interruption; la toux devint au contraire plus rare en restant sèche, et les douleurs thoraciques disparurent graduellement. Les symptômes gastriques persistèrent, et quoiqu'il n'y ait ni frisson, ni soif vive, ni chaleur sensible pour le malade, ni sueur, il est probable qu'il s'était développé de la fièvre puisqu'il en existait lors de l'admission à l'hôpital, comme je le dirai plus loin. Du reste, les forces étaient rapidement diminuées, puisque le sujet alité ne put se lever, et que le 29 juillet on dut le transporter jusque dans son lit à l'Hôtel-Dieu.

Etat actuel, 31 juillet : Décubitus sur le dos, impossible sur les côtés, surtout à droite; abattement et faiblesse qui empêchent le malade de se mettre seul sur son séant; maigreur prononcée; teint pâle, sans coloration jaunâtre à la peau; intelligence parfaite, mémoire sûre, intégrité des sens et de la sensibilité générale; pas de douleurs spontanées ni par la pression dans le moignon de la cuisse, qui paraît induré uniformément à la partie externe et postérieure. Langue recouverte d'un enduit blanc jaunâtre, un peu sèche; anorexie complète; soif modérée; quelques nausées sans vomissements, comme précédemment; selles naturelles; ventre souple et bien conformé : on n'y sent pas de tumeur profonde à la palpation; cependant le foie déborde un peu sur les côtes.

Pas de douleurs thoraciques; jamais fétidité de l'haleine; toux rare et sèche; dyspnée prononcée, augmentant par les mouvements et l'exercice même de la parole. Dilatation des ailes du nez à chaque inspiration. Respiration à 36, haute, avec dilatation thoracique plus prononcée à droite qu'à gauche dans la moitié supérieure de la poitrine; elle est simplement costale par suite de l'état passif du diaphrame.

Poitrine bien conformée en avant, avec espaces intercostaux légèrement creux supérieurement des deux côtés; en arrière, saillie physiologique prononcée du côté droit; sans variation vertébrale apparente.

A la percussion, matité complète de tout le côté gauche; côté droit, sonore partout, excepté à la partie antérieure et inférieure à partir de la quatrième côte.

Bruit respiratoire nul dans tout le côté gauche, excepté en arrière contre la colonne vertébrale, où il est très-faible et sans aucun râle. A droite, en avant, elle est également forte dans l'inspiration et dans l'expiration, avec un peu de râle sibilant de la clavicule à la troisième côte, moins forte au niveau du troisième espace intercostal, et complétement nulle au-dessous. En arrière, la respiration est vésiculaire et forte du même côté, avec expiration prolongée; mais

vers l'angle inférieur de l'omoplate, la respiration est soufflante et bronchique dans les deux temps surtout dans l'expiration, avec bronchophonie, sans râles humides. La matité antérieure du côté droit, la seule qui existe, est due à la présence du cœur. Refoulé entièrement à droite, au-dessus du foie, il est en rapport immédiat avec les parois thoraciques, où le maximum de ses battements se constate à 3 centimètres en dehors et en dessous du mamelon droit, situé comme le gauche sur la quatrième côte.

OBSERVATION VI.

(Société anatomique, 23 décembre 1857.)

M. Voillemier présente une tumeur du volume des deux poings occupant le creux du jarret chez un homme adulte. Cette tumeur était dure et dans quelques points un peu élastique. Il était impossible de savoir quel était au juste son point de départ et si un des condyles du fémur n'avait pas été intéressé. En tout cas il n'y avait d'autre ressource que l'amputation de la cuisse, à cause de l'amassement et de l'altération de la peau dans le point qui recouvrait la tumeur.

C'est cette opération qui a été faite. Le malade qui éprouvait des douleurs intolérables par suite de la compression des nerfs, réclamait l'amputation comme un bienfait. Quand cette amputation fut pratiquée, la généralisation fibro-plastique n'existait pas. La tumeur s'était développée dans la tête du péroné Examinée par trois personnes, elle donne tous les caractères attribués aux tumeurs fibro-plastiques.

Le malade se remit à souhait de l'opération, et ce n'est que six mois après que la manifestation de généralisation fibro-plastique se manifesta et voici de quelle manière. Le malade étant resté au milieu de sa famille dans la province où il avait été opéré, était ensuite venu à Paris pour s'y faire fabriquer une jambe de bois et c'est à cette époque que s'étant frappé la tête contre les barreaux de son lit, il s'aperçut qu'il portait une petite tumeur pour laquelle il s'adressa de nouveau à M. Lenoir. Un examen attentif fit reconnaître à ce chirurgien la nature de cette tumeur. Ce n'est que consécutivement qu'il s'en est développé d'autres sur le crâne et sur les autres parties du corps, mais uniquement sur les os de ces parties, tumeurs qui, au bout de quelque temps, amenèrent la mort du malade.

OBSERVATION VII.

Dans la séance du 21 juin 1854, de la Société de chirurgie, une tumeur fibreuse a été présentée par MM. Monod et Demarquay, tumeur volumineuse développée sur la cuisse gauche d'un jeune homme de 20 ans.

Cette tumeur a huit ans de date. Développée à 8 centimètres au-dessus de la rotule, très-mobile, recouverte de grosses veines, parois dures, résistantes, une ponction exploratrice a été faite et a donné lieu à l'expulsion d'un peu de liquide roussâtre.

Avant d'être enlevée, la tumeur avait 0,50 de circonférence, 0,29 de hauteur 0,30 de largeur.

Elle a été enlevée le 4 juin.

La dissection a été facile dans toute son étendue, excepté à la base qui adhérait intimement au couturier.

L'aspect de cette tumeur est de nature fibreuse, le centre est occupé par un liquide roussâtre.

Les parois du kyste sont très-volumineuses, surtout dans la partie supérieure. Le malade est guéri et va quitter la maison de santé.

OBSERVATION VIII.

Tumeur fibreuse de la région poplitée.

M. Forget, dans la séance du 23 novembre 1853 de la Société de chirurgie, a présenté une tumeur parfaitement arrondie, d'une dureté presque osseuse, interposée à la peau et à l'aponévrose, à laquelle elle adhérait par un prolongement qui nécessita l'incision d'une petite portion de celle-ci. Ce corps fibreux datait depuis trois ans; son développement avait suivi un effort fait par le malade en mettant son bas. Aujourd'hui il a le volume d'une boule de billard et la consistance du tissu cartilagineux. Il est possible que ce soit un enchondrome. M. Forget considère cette tumeur comme étant de nature bénigne et prompte à récidiver.

OBSERVATION IX.

(Bulletins de la Société anatomique, 9 septembre 1854.)

M. Verneuil présente une pièce adressée sur M. Lenoir. C'est une tumeur du volume des deux poings environ, qui a envahi l'extrémité inférieure de la cuisse

d'un jeune homme de seize ans, qui a nécessité l'amputation de la cuisse. L'examen microscopique a été fait avec soin. On n'a point retrouvé d'élément cancéreux; cette étude permet d'affirmer qu'il s'agit d'une tumeur fibro-plastique. Cette tumeur très-vasculaire ou plutôt ce tissu fibro-plastique est disposé par masses irrégulières de consistance variable, contenant quelques kystes dont quelques-uns sont remplis de sang. Un premier amas se rencontre dans le canal médullaire. Il est séparé du second par le tissu compacte de l'os qui a environ 0,005 d'épaisseur. Le périoste épaissi est interposé entre cette deuxième et une troisième couche continue elle-même avec une quatrième masse étalée entre les muscles et les poumons. Au milieu de la masse fibro-plastique, on trouve des ossifications formées d'aiguilles parallèles entre elles et en général perpendiculaires à la surface osseuse. M. Verneuil considère la présence de ces aiguilles comme presque caractéristique et spéciale aux tumeurs fibro-plastiques des os. En tout cas, ce n'est pas une altération propre au cancer. Une récidive eut lieu et une tumeur de même genre apparut peu à peu à la partie postérieure de la tête.

OBSERVATION X.

Tumeur fibro-plastique du jarret. — Opération. — Guérison temporaire. — Récidive sur place, ainsi que dans l'aine, le bassin, les plèvres, le poumon. (M. Larrey, Société anatomique, 13 août 1851.)

Dumes, gendarme mobile, âgé de 39 ans, d'une bonne constitution, a servi fort longtemps en Afrique où il n'a eu pour toute maladie qu'une légère affection vénérienne traitée et bien guérie. Il n'a pas eu de maladie cancéreuse dans sa famille. Vers la fin de l'année 1846, ce militaire remarqua pour la première fois une petite tumeur de la grosseur d'un pois, dure, mobile, indolente, siégeant, d'après les indications qu'il nous fournit, vers la tête du péroné, derrière le tendon du biceps. Aucune cause déterminante telle que coup, chute ou violence extérieure n'est signalée par le malade.

Stationnaire pendant 18 mois, cette tumeur prend subitement un accroissement rapide en 1850 et Dumes consulte un médecin qui prescrit des frictions iodurées et une compression méthodique à l'aide de bandelettes agglutinatives. L'inefficacité de ces moyens, le développement progressif du mal, décident ce militaire à entrer au Val-de-Grâce, où il est placé dans le service du chirurgien en chef, M. Larrey, lit 26, salle 28.

Le 5 novembre une exploration attentive fait constater ce qui suit :

Il existe au membre inférieur gauche une tumeur excédant de beaucoup le

volume du poing d'une adulte; elle remplit toute l'excavation poplitée. Sa forme irrégulièrement arrondie, présente quelques bosselures où on perçoit une sorte de dépressibilité, une fausse fluctuation. Dans le reste de son étendue, la tumeur est dure, élastique, rénitente, comme un kyste à parois fibreuses. On n'y sent ni frémissement ni pulsation.

L'extension du membre fait saillir la tumeur. Dans la flexion de la jambe, qui ne peut être que douloureusement et difficilement portée au delà de l'angle droit, on reconnaît que la tumeur est mobile. On peut la circonscrire avec la main, l'isoler, la soulever des parties profondes, la mouvoir en différents sens de manière à montrer son indépendance complète, l'absence de toute connexion avec le genou, les vaisseaux et les nerfs du creux poplité, si ce n'est peut-être avec le sciatique poplité externe le plus superficiel et situé dans le sens du plus grand développement de la tumeur.

Point d'œdème de la jambe gauche; elle présente quelques nodosités variqueuses, mais qui existent aussi sur le membre droit.

Point d'engorgement des ganglions cruraux. Douleur nulle mais seulement sensation de tiraillement vers le tendon d'Achille.

M. Larrey porte, dès l'arrivée du malade, le diagnostic suivant: tumeur fibroplastique renfermant peut-être quelques noyaux squirreux et encéphaloïdes.

M. Béjin, M. Lustremann, Monnier, Josse (d'Amiens), virent le malade. Le chirurgien en chef du Val-de-Grâce convoqua successivement MM. les professeurs Roux, Velpeau, Laugier, Cloquet. Ces messieurs, à l'exception de M. Cloquet, furent unanimes à considérer la tumeur comme maligne ou cancéreuse et à conseiller l'amputation de la cuisse.

M. Cloquet, seul dissident, ne croyant pas la tumeur franchement cancéreuse, inclinait vers l'extirpation.

M. Larrey, espérant énucléer la tumeur et se résignant difficilement à la triste nécessité de sacrifier la cuisse, se décida à tenter l'extirpation de la tumeur, l'amputation du membre étant jugée comme ressource ultime, si quelque grave complication surgissait pendant l'opération. Cette opération est pratiquée le 20 février en présence de MM. Lustremann, Monnier, Tholozan, Edme (du Val-de-Grâce) et de M. Josse (d'Amiens). Une incision cruciale donne 4 lambeaux qui sont disséqués ; la tumeur attaquée par sa partie supérieure est promptement énucléée. Adhérente au péroné, elle est tordue sur son pédicule et arrachée. Un bouton de feu est appliqué en ce point. Effusion de sang modérée, ligature de 4 artériotes. Réunion de la plaie par 7 ou 8 points de suture entrecoupée.

Le nerf poplité externe embrassé par la tumeur et confondu dans sa masse a

dû être réséqué. L'opération a duré à peine 4 minutes. Le malade a été chloroformisé et l'anesthésie a été complète.

La tumeur, après son ablation, se présente sous la forme d'un ovoïde offrant quelques mamelons à sa surface. Elle mesure 34 centimètres dans sa grande circonférence, 26 à 27 dans sa petite; — poids 425 grammes. Une enveloppe mince de tissu cellulo-vasculaire condensé la revêt extérieurement. Sur une section longitudinale de cette tumeur on voit que la couche superficielle est constituée par un tissu mou, jaunâtre, rosé, avec des striées sanguinolentes et quelques petits foyers d'extravasation sanguine. Le centre, le noyau en quelque sorte de la tumeur, est constitué par une trame cellulo-fibreuse traversée de quelques cloisons fibro-cartilagineuses, denses, criant sous le scalpel. Par la pression ou en raclant avec la lame d'un bistouri, on obtient un suc limpide, séreux légèrement jaunâtre qui ne ressemble pas au suc lactescent du cancer.

M. Lebert à l'obligeance d'examiner ce suc au microscope et n'y trouve que les éléments du tissu fibro-plastique et notamment des corps fusiformes en grande abondance sans trace de cellule cancéreuse. Dans les premiers jours qui suivent l'opération, nous notons seulement une hémorrhagie légère et une réaction assez vive avec tendance marquée à l'assoupissement.

Le 22 février, l'appareil est levé.

Le 24, la suppuration commence à s'établir. Cette suppuration est d'abord grisâtre, fétide, les lambeaux sont flasques, pendants, sans vitalité. L'un d'eux tombe en gangrène. De plus, le pus séreux et de mauvaise nature tend à fuser vers le racine de la cuisse, entre les muscles de la couche postérieure. On cherche à prévenir cette fâcheuse complication par la position déclive du membre et la compression méthodique de la cuisse.

Le 27, l'état local est toujours très-peu satisfaisant, la suppuration est de mauvaise nature, le fond de la plaie laisse voir à nu les muscles grisâtres.

L'état général laisse beaucoup à désirer. Le malade est démoralisé. Quelques symptômes se manifestent du côté de la poitrine; douleur pongitive du côté gauche dans l'épaule correspondante avec toux et oppression.

Cet état dure jusqu'au 4 mars. A cette époque, amélioration très-notable par les soins excessifs dont le malade est l'objet. La suppuration est mieux liée, blanchâtre, elle se concentre vers le jarret, et la plaie commence à bourgeonner. Dans la nuit du 4 mars au 1er avril, l'état local est fort bon, la cicatrisation est presque complète.

La toux, l'expectoration de quelques crachats rouillés et visqueux, l'oppression, gênent encore un peu le malade.

Dans les premiers jours d'avril, les ganglions de l'aine se tuméfient, en même temps un noyau de nouvelle formation apparaît sur la cicatrice.

Trois autres nouveaux mamelons se montrent successivement et prennent un accroissement rapide.

Malgré cette récidive le malade a repris un embonpoint très-notable.

Pendant plus de 2 mois, l'état local s'aggravant, l'état général est néanmoins peu modifié ; mais vers la fin de juillet des symptômes se déclarant du côté de la poitrine : toux, expectoration visqueuse, dyspnée, oppression, hémoptysie. En même temps, amaigrissement rapide, teint jaunâtre.

Mort le neuf août.

Autopsie. — Masse énorme de tissu fibro-plastique envahissant l'excavation poplitée ; autour d'elle existent quelques petites tumeurs dont quelques-unes sont ramollies.

Dégénérescence des ganglions inguino-cruraux comprimant les vaisseaux et les nerfs. — Dégénérescence des ganglions lombaires.

Mais la lésion la plus remarquable existe du côté de la poitrine.

On constate un épanchement considérable de sérosité sanguinolente, de plus un grand nombre de petites tumeurs du volume d'une noix ou même d'un œuf, les unes arrondies exactement, les autres aplaties. De ces tumeurs, les unes sont situées sur la plèvre pulmonaire d'où il est facile de les détacher et recouvertes d'une couche fibrineuse assez épaisse.

Mais le plus grand nombre se trouve dans le tissu du poumon sous forme de petites masses arrondies, faciles à énucléer quoique pour la plupart non enkystées.

Le tissu pulmonaire est sain partout et non crépitant.

Les productions morbides sont constituées par un tissu blanc, jaunâtre ou légèrement rosé, assez consistant, présentant quelques points d'injection ou d'extravasation sanguine. Quelques-unes sont ramollies et couvertes en une pulpe rougeâtre homogène ou mélangée de caillots sanguins.

M. Lebert a eu cette fois encore l'obligeance de faire l'examen microscopique du tissu morbide pris au jarret ou dans les poumons, il n'a pu constater que du tissu fibro-plastique, mais pas d'élément cancéreux proprement dit.

OBSERVATION XI.

Tumeur fibro-plastique du jarret, s'étant développée au pli du jarret, chez une femme âgée de 40 ans et dont la santé était très-bonne.

La tumeur mit douze ans à se développer; pendant ce temps la tumeur était le siége de douleurs intenses, elle était chaude, rouge, tuméfiée. Dans cet espace

de temps la tumeur laissa écouler une certaine quantité de pus et parut diminuer de volume. Cet état ne dura pas, et sous l'influence de fatigues, la tumeur grossit de nouveau, les douleurs revinrent plus fortes, sans toutefois empêcher le malade de vaquer à ses occupations.

Cette tumeur est placée à la partie inférieure et interne de l'articulation qui est ployée à angle droit et ne peut être étendue. Elle est bosselée, marbrée de veines bleuâtres, du volume de trois poings. Cette tumeur est mobile, d'une mobilité suffisante pour éloigner l'idée qu'elle adhère à l'os, mais pas assez pour assurer qu'elle n'a pas de connexions avec la synoviale de l'articulation ou les tendons du jarret. Consistance molle en avant, plus dure en arrière et en dedans. On trouve en avant une sensation obscure de fluctuation. La peau est partout mobile sur la tumeur.

L'ablation de la tumeur fut faite facilement, cependant on dût couper une petite partie du couturier, dans les fibres duquel s'étaient enchevêtrés des éléments fibreux de la tumeur, et formant une petite tumeur presque séparée. L'examen microscopique démontre que cette tumeur fort ressemblante avec l'encéphaloïde, ne contenait que des éléments fibro-plastiques avec fort peu de graisse, plus quelques éléments fibreux qui composaient la petite tumeur mentionnée plus haut.

La malade se remit parfaitement de cette opération et sortit guérie de l'hôpital, quand un an après elle rentra pour une tumeur récidivée sur place. La tumeur en peu de temps acquit des dimensions énormes. Cette tumeur était mobile comme dans le premier cas et aucun ganglion des parties euvironnantes n'était engorgé ni douloureux.

M. Gosselin pour éviter toute éventualité de récidive sur place pratiqua l'amputation de la cuisse.

L'examen de la tumeur démontra dans une seconde tumeur la présence de tissu fibro-plastique seulement avec quelques noyaux fusiformes.

La cicatrisation de la plaie du membre amputé se fit parfaitement et la malade sortit guérie de l'hôpital.

(M. Malhéné. — Thèse de Paris).

OBSERVATION XII.

Tumeur fibro-plastique colloïde, développée au creux poplité, chez un ouvrier dont la santé jusqu'alors avait été parfaite.

Le développement de la tumeur se fit insidieusement, elle s'accrut lentement malgré tous les procédés employés pour s'opposer à ce développement.

A son entrée dans le service de M. Gosselin, à la Pitié, en 1865, l'état général est fort bon. La tumeur est avoïde, située à la partie postéro-inférieure de la cuisse, surtout vers la partie interne; sa consistance est inégale, elle présente des bosselures nombreuses vers la partie inférieure et donne là une sensation de fluctuation. La hauteur est de 0,024 et la circonférence de la cuisse à son niveau est de 0.66.

La peau est mobile sur la tumeur, développement considérable des veines superficielles, œdème léger de la jambe et du pied.

L'ablation de la tumeur se fit facilement sans que pour la faire complétement il fallût enlever avec des ciseaux une certaine quantité de tissu cellulaire. Les vaisseaux poplités étaient refoulés, oblitérés et la circulation se faisait par des vaisseaux collatéraux. Les deux bouts de l'artère et de la veine sont liés au-dessus et au-dessous. Pas d'adhérences à la capsule articulaire. La tumeur elle-même est lobulée, entourée par une coque fibreuse, résistante, envoyant des prolongements à l'intérieur, sa couleur est rougeâtre à l'extérieur, et jaunâtre par places.

La tumeur pèse 3 kilog., elle est infiltrée de sang par places.

L'examen microscopique démontre l'existence d'une matière intercellulaire abondante, transparente, à aspect strié fibrillaire contenant des noyaux fibroplastiques assez rares, des granulations graisseuses abondantes.

La guérison s'annonçait heureuse et prochaine quand le malade mourut 15 jours après, emporté par une hémorrhagie foudroyante déterminée par une ulcération de l'artère survenue un peu au-dessus de la ligature qui avait été faite.

(Malhéné, thèse de Paris 1869).

OBSERVATION XIII.

Tumeur fibro-plastique de la jambe, recueillie par M. Dionis Du Séjour. (M. Laborie, Société de chirurgie, 21 février 1866.)

L..... (Emile), âgé de 23 ans, exerce la profession d'emballeur. Il n'y a pas eu dans sa famille de maladies héréditaires, et chez lui, malgré nos recherches, nous n'avons pu découvrir la trace d'aucune diathèse.

Jusqu'au mois de septembre dernier, ce jeune homme avait joui d'une santé excellente.

Dans le courant de ce mois, un matin, sans cause appréciable, il ressentit en se levant, dans le genou et l'épaule droite, une douleur aiguë, et il se rendit malgré cela à son atelier. Dans la journée, la douleur d'épaule disparut, mais

celle du genou augmenta peu à peu, et le soir elle était devenue assez forte pour déterminer un violent accès de fièvre.

Pendant quatre jours, le malade restait avec sa douleur qu'exaspéraient les moindres mouvements, la fièvre ne l'avait plus quitté. Le genou avait grossi, sa forme primitive avait disparu. Il formait une masse arrondie sans saillie n' méplats, chaude, tendue, et où, par des pressions convenables, on sentait un flot de liquide.

L..... entra à l'hôpital et y fut traité pour une hydarthrose du genou. On appliqua, sur la partie malade, des ventouses qui n'apportèrent aucun changement. Des vésicatoires ne font rien non plus. On recourut alors aux frictions avec de la teinture d'iode. Deux jours après la première, sans que du reste le volume de la tumeur parût céder, la douleur sembla légèrement diminuée.

Petit à petit elle continua à décroître. Au bout d'une semaine, pendant laquelle, chaque jour, le genou devenait moins sensible, les mouvements furent rendus possibles, la marche put être reprise, mais en boitant, car il y avait une demi-flexion de la jambe sur la cuisse, et l'extension ne pouvait être complète. Le malade quitta cependant l'hôpital en conservant son genou à peu près aussi gros et toujours aussi chaud qu'à son entrée.

Pendant un séjour d'une semaine à la campagne, cet homme ne se ménagea point; il marcha beaucoup, et, la semaine écoulée, il revint à Paris reprendre son service.

Une rechute ne se fit pas attendre. A son réveil, un matin, le malade constata que les douleurs avaient reparu. En quelques heures elles avaient atteint leur maximum de densité. La fièvre survint, et L..... rentra à l'hôpital d'où il était sorti.

L'usage de l'iode en frictions prolongées sur le genou pendant six semaines fit encore disparaître les douleurs articulaires; la fièvre céda, mais les dimensions du genou et la consistance ne cédèrent point.

Le malade quitta l'hôpital non guéri pour venir à l'Asile impérial de Vincennes, dans le service de M. le Dr Laborie. Il y arriva le 8 décembre 1865.

Les trois premiers jours se passèrent bien. Cet homme se promena dans les jardins en boitant, car la jambe était toujours demi-fléchie sur la cuisse. Le quatrième jour, la douleur articulaire reparut plus violente que jamais, offrant un type continu avec des exacerbations. Le poids des couvertures, un attouchement léger, le moindre mouvement exaspéraient cette douleur au point de faire craindre une syncope.

La fièvre s'empara du malade. M. Laborie crut prudent de faire monter cet homme à l'infirmerie, où il vint occuper un lit le 15 décembre 1865.

A ce moment le genou formait une tumeur grosse environ comme un œuf d'autruche, envahissant spécialement la partie antérieure et inférieure de la région, sans changement de couleur à la peau, chaude, tendue par places, souple et fluctuante dans d'autres. La jambe était renversée, sur le côté externe, dans une demi-flexion permanente. L'extension était presque impossible. La moindre excitation développait dans la tumeur un surcroît de douleur ; à l'approche de la nuit, celles-ci redoublaient le plus souvent, et leur exacerbation coïncidait avec une augmentation de fièvre qui ne quittait le malade que le lendemain matin.

On diagnostiqua une tumeur blanche avec altération du tibia. Tous les moyens de traitement employés furent inutiles; les sangsues et les cataplasmes ne produisirent aucun effet. Les onctions avec la pommade au nitrate d'argent parurent seules modifier l'élément douloureux de l'articulation, mais les modifications furent bornées à la diminution de ce symptôme seul, et M. Laborie ne put conserver aucun doute sur la marche ascendante de la maladie. En effet, le genou commençait à grossir. Vers le milieu du mois de janvier, il était très-considérable déjà, et la tumeur se dessinait d'une façon toute nouvelle.

Après être restée longtemps arrondie, elle parut vouloir se lobuler. En même temps, la consistance changeait notablement. Dure, résistante à sa partie supérieure, elle devenait molle à sa partie inférieure. Il fut bientôt impossible de ne point reconnaître en cet endroit la présence d'une vaste collection de liquide. Les douleurs se localisèrent au niveau de la bosse fluctuante; les phénomènes généraux devinrent de plus en plus marqués, la fièvre redoubla et le malade commença à s'inquiéter.

Pendant une quinzaine, la persistance et l'intensité des symptômes généraux annoncèrent un travail d'acroissement dans la tumeur. Aux premiers jours de février elle avait atteint de grandes proportions. A cette époque on la trouvait nettement trilobée, la tumeur fluctuante augmentait chaque jour; la douleur s'y localisait et devenait plus exquise.

La fluctuation semblant indiquer qu'il n'y avait aucune communication entre l'articulation et le foyer, M. Laborie fit, au point le plus déclive, une ponction avec un bistouri aigu. Il sorti avec force une cuillerée de sérosité opaque et jaunâtre, et immédiatement après un jet de sang d'apparence artérielle, mais non saccadé. Le malade éprouvant un très-grand soulagement, on laissa couler une certaine quantité de sang. Pour l'arrêter, il suffit d'appliquer un morceau de dyachylon sur la petite piqûre. L'issue de ce sang fit songer à un fongus de l'os. Du reste, quelle que fût la tumeur, l'amputation restait l'unique chance de salut du malade. En effet, après la ponction, la tumeur fluctuante qui s'était

vidée en partie, se remit à grossir avec rapidité. Le reste de la tumeur articulaire continua à augmenter; les douleurs devinrent intolérables et ne permirent plus le moindre repos. La fièvre redoubla. L'appétit diminua et le jeune homme commença à maigrir.

Devant cet appareil toujours croissant de symptômes locaux et généraux, M. Laborie, sans attendre une altération plus prolongée de la santé générale, proposa l'amputation au malade, qui l'accepta, et elle fut fixée au 12 février.

Quelques heures avant l'opération, nous allâmes examiner une dernière fois le membre qu'on allait enlever. La cuisse était parfaitement saine; le fémur, senti à travers les parties molles, avait son volume normal.

Le genou formait une vaste tumeur ayant le volume et les dimensions d'un fœtus à terme. Mesurée comparativement avec le genou resté sain, cette tumeur présentait, en trois points différents de son diamètre transversal, les dimensions suivantes :

A sa partie la plus élevée. . .	0,33
A sa partie médiane	0,43
En son point le plus élevé. . .	0,41

Les mesures prises sur le genou sain en des points symétriques donnèrent 0,30, 0,32, 0,33. L'axe de la tumeur, comme appendice à la partie antérieure du genou, était fortement déjeté de dedans en dehors; quant à elle, elle était nettement trilobée. Il y avait deux lobes latéraux; l'un interne, plus petit; l'autre externe, plus gros. Le troisième était antérieur et siégeait au-dessus de la place présumée de la rotule; ce dernier lobe seul était fluctuant; le reste de la tumeur était dur; la pression n'exaspérait la douleur qu'au niveau du troisième lobe. Le reste de la jambe était sain.

L'opération fut pratiquée par M. Laborie. Deux grands lambeaux taillés en avant et en arrière du membre, à partir de la jonction du tiers supérieur avec la partie moyenne de la cuisse, jusqu'à une longueur de 0,06 au-dessus de la tête inférieure du fémur, assurèrent à l'amputé un moignon épais et capable de supporter dans la suite le poids du corps. Les bords du lambeau furent réunis au moyen de neuf épingles et de trois serres-fines. Le membre fut maintenu pendant quatre jours sous l'irritation continue.

Au moment où nous écrivons cet article, dix jours se sont écoulés depuis l'opération. Les lambeaux sont parfaitement réunis dans leur partie moyenne. Aux deux extrémités de leur interligne, il reste deux petites ouvertures par lesquelles s'écoule très-peu d'un liquide jaune purulent de bonne nature.

Malgré une légère hémorrhagie, qui va retarder nécessairement la cicatrisation, il n'y a rien de changé aux chances de guérison. La santé générale reste bonne. L'appétit est excellent, la digestion facile, le sommeil réparateur; le moral du malade ne laisse rien à désirer et tout fait espérer une heureuse issue.

Examen de la pièce : Voici les lésions qui ont nécessité l'amputation :

Le membre préalablement désigné par l'artère poplité fut disséqué couche par couche. Au niveau de la tumeur, la peau n'était amincie nulle part. Elle était doublée d'une couche de graisse épaisse, infiltrée notamment à la partie externe d'une masse visqueuse qui la rendait fongueuse.

Nous arrivâmes ainsi àl'aponévrose. Sous celle-ci, le genou se présentait sous l'aspect suivant : à sa partie antérieure était appendue une vaste tumeur; la face postérieure conservait la forme cylindrique. L'axe de la tumeur était oblique, et celle-ci fortement déjetée en dehors. Il y avait deux grosses saillies latérales, solides, répondant aux faces externe et interne des condyles fémoraux et de la tête du tibia. En avant et assez bas au-dessous de la rotule, qui ne formait plus de saillie, au-dessous même de l'attache du ligament rotulien, sur la crête du tibia, l'aponévrose soulevée laissait voir une tumeur grosse comme un œuf de pigeon, très-fluctuante et recouverte d'une paroi très mince sur laquelle on voyait la cicatrice malformée du coup de bistouri. Par là, à la moindre pression, on faisait sortir du sang parfaitement liquide.

La couche aponévrotique enlevée, on vit que toute l'articulation fémoro-tibiale était par-dessous les muscles envahie par une matière fibro-cartilagineuse, ne criant pas sous le couteau, facile à couper et à émécher. Cette matière formait des masses situées :

En avant, entre le triceps, la rotule, le ligament rotulien et les faces antérieures du tibia et des condyles du fémur.

I. A la partie externe du genou entre les faces externes du condyle externe du fémur et la face externe de la tête du tibia et le biceps.

II. A la partie interne, entre les faces internes du condyle fémoral interne, la face interne du tibia et le couturier.

Cette matière solide remplissait l'articulation dont elle avait fait complétement disparaître la graisse. Elle était formée d'une substance blanche, solide, ne criant pas sous le couteau, à trame serrée, brillante, se laissant couper, déchirer, énucléer, mais point écraser.

Elle n'avait point adhéré aux ligaments bien qu'elle les englobât. On retrouva intacts les ménisques interarticulaires, les ligaments croisés, les ligaments interne et externe, le ligament rotulien de l'articulation fémoro-tibiale. Les cartilages

d'encroûtement des condyles du fémur, comme celui de la face horizontale de la tête du tibia étaient sains.

Dans l'article lui-même, cette masse n'adhérait pas non plus au fémur ni même à la face horizontale de la tête du tibia. Mais la face antérieure de cet os était envahie et penchée par cette production. En ce point, elle s'était identifiée à l'os lui-même qui participant à l'état lardacé de cette matière, se laissait couper comme elle par morceaux.

En enlevant le plus possible de cette substance placée entre la face interne de la crête du tibia et le ligament rotulien, puis en pressant avec le doigt dans la direction du jambier antérieur, nous pénétrâmes dans une cavité pratiquée entre l'os et le muscle et remplie de liquide. Elle répondait à la saillie signalée à la partie antérieure du tibia. D'autre part, nous ouvrîmes crucialement le jambier antérieur à ce niveau, et cela nous donna accès dans une vaste cavité remplie de sang. Celui-ci écoulé, on vit sur l'os une masse lobulée, d'un blanc grisâtre, à aspect fongueux, cependant solide, et présentant les caractères de celle observée dans l'articulation.

Elle paraissait implantée sur le tibia qu'on sentait couvert de rugosités en cet endroit. En outre la tête de l'os était creusée aux dépens du tissu spongieux d'une cavité à parois irrégulières formée par les trabécules du tissu spongieux,

D'où venait ce sang? M. Laborie avait pensé à un fongus hématode, et c'est pour nous édifier à cet égard que nous avons pratiqué l'injection des artères. Or, celles-ci s'injectent jusqu'à l'extrémité du membre. Très-semblablement le sang venait d'une des artères qu'animait cette masse et qui avait subi une altération ulcérative.

Il nous restait à examiner la partie supérieure de la région malade. Là le genou se continuait avec la jambe par un plan cylindrique non interrompu. Après avoir enlevé les jumeaux et le soléaire, nous découvrîmes, reposant sur la face postérieure du tibia, une tumeur qui était restée cachée sous les masses musculaires du mollet, et ne s'annonçait pas à l'extérieur. Cette tumeur, bridée par le poplité, était grosse comme un œuf de poule et de même nature que les autres.

Tous les os étaient malades et atteints d'ostéo-myélite. Dès le moment de l'opération, l'action de la scie avait été entravée par une éburnation du fémur résultat d'une ostéite condensante.

Tous les autres os, ceux de la jambe et ceux du pied, étaient atteints d'une ostéite raréfiante permettant d'enlever des copeaux.

M. Laborie, tenant compte de l'étude des symptômes, de la marche de la maladie, lente d'abord, puis rapide, de l'absence d'hérédité et d'infection gan-

glionnaire, de la conservation de la santé générale, de l'aspect de la tumeur, nous dit qu'il croyait volontiers à une tumeur fibro-plastique.

L'étude microscopique de la tumeur confiée à M. Ch. Renault, confirma le diagnostic de M. Laborie.

On examina sur trois points différents les fragments de cette substance recueillis. La matière provenant de l'article lui-même, montra de nombreux corps fusiformes pourvus d'un nucléole et les cellules ovoïdes à noyaux, type du tissu fibroplastique. Ces deux sortes d'éléments étaient plongés au milieu de fines granulations moléculaires.

Une portion de la masse solide implantée sur l'os dans la cavité remplie de sang donna, mais en moins grand nombre, les éléments auxquels s'ajoutèrent les globules sanguins altérés, dont on devine la provenance; enfin, un troisième fragment détaché de la tumeur dans le point où elle avait pénétré l'os, montra que les éléments fibro-plastiques s'étaient glissés dans les canalicules de Havers, qu'ils avaient comblés après les avoir agrandis, et s'étaient substitués à la trace homogène qui réunit entre eux les différents systèmes de canaux.

Le malade guérit parfaitement et put reprendre son service; mais en août il revint dans mon service avec des tumeurs dans la région inguinale ne laissant aucun doute sur leur nature. J'aurais pu les enlever, mais des symptômes positifs indiquant des lésions pulmonaires, je dus m'abstenir.

Le malade est mort le 15 octobre. Nous avons trouvé des masses cancéreuses dans les poumons, quoique la tumeur du genou fût composée de tissu fibroplastique, sans trace de cellules cancéreuses. Du côté du moignon, toutes les parties étaient dans un état parfait.

OBSERVATION XIV.

Tumeur fibro-plastique du fémur. — Fracture spontanée. (M. Richet, 24 janvier 1864.)

M. Riche présente le membre inférieur d'un homme amputé pour une tumeur de la partie inférieure du fémur, et donne les renseignements suivants.

Le malade est âgé de 36 ans ; il se plaint de ressentir depuis six mois des douleurs rhumatismales; il y a cinq mois environ, en passant derrière une voiture et sans être touché par elle, il éprouva une vive douleur et tomba sur le sol sans pouvoir se relever. Il était atteint d'une fracture à la partie inférieure du fémur, ce qui nécessita son transport dans mon service de la Pitié. En présence de cette étiologie insolite, je pensai tout d'abord à une fracture spontanée, Cependant on pouvait croire que la chute avait précédé et causé la fracture, d'autant plus que les fonctions du membre étaient bonnes avant l'accident.

Un appareil fut appliqué et maintenu en place pendant un mois : nulle consolidation. Après une nouvelle quinzaine, on remplace l'appareil par un bandage inamovible qui reste appliqué pendant trois semaines. On pouvait alors percevoir un travail de consolidation des plus manifestes.

Je cessai de voir bien régulièrement ce malade, le considérant comme convalescent; cependant il me fit un jour remarquer que le cal semblait augmenter de volume et prendre une forme un peu irrégulière. Dès lors mon attention fut éveillée et je vis graduellement se développer une tumeur qui occupait la partie interne et supérieure de l'articulation du genou.

A cause de la lenteur du développement, de sa régularité et du travail de réparation osseuse qui a eu lieu, je penchai pour l'idée d'une tumeur à myeloplaxes. M. Gosselin à qui je fis voir le malade partagea mon opinion et me dit qu'il n'avait pas jusqu'ici observé un cas analogue à celui-ci.

Après une hésitation bien naturelle, le malade accepta l'amputation, qui était la seule ressource utile. Je la pratiquai il y a trois semaines par la méthode à lambeau, en remontant aussi haut que possible, de crainte que le canal médullaire ne fût envahi dans une notable hauteur par la production morbide.

M. Robin a examiné la tumeur et a reconnu qu'elle est formée d'éléments fibroplastiques.

Jusqu'ici le malade va bien, mais je crains la récidive ou mieux la génération du néoplasme, et cette crainte est accrue par la présence dans les veines articulaires et jusque dans la veine poplitée de tissu de nouvelle formation qui apportait un obstacle suffisant à la circulation veineuse pour causer un œdème considérable de toute la jambe.

LIMITES ET ACTIONS SUR LES TISSUS VOISINS.

Nous avons vu d'après nos observations dans quels tissus de la cuisse les tumeurs fibro-plastiques pouvaient prendre leur point de départ ou la prédilection qu'affectent pour certains tissus ou certaines régions du corps, les différents types de tumeur ; ainsi les kéloïdes qui envahissent la peau et de préférence la peau qui recouvre le sternum ou celle de l'abdomen. On comprend que l'aspect de la jambe, les fonctions du membre, les indications d'agir varieront avec les tissus envahis, aussi avec le volume et le siége de la tumeur.

Dans ces productions accidentelles, nous remarquons que la peau est généralement saine, conservant la coloration, son épaisseur, sa mobilité quand bien même la tumeur a pris pour point de départ soit le périoste, soit les aponévroses, soit le tissu cellulaire, soit enfin la gaîne du vaisseau. Il n'en est plus de même quand la tumeur a pris des proportions déjà considérables, que les tissus sous-jacents sont soulevés ou soulèvent la peau outre mesure; celle-ci, par le fait de l'accroissement continu de la tumeur, s'amincit en s'étendant, puis finit par s'ulcérer, surtout si des causes mécaniques, telles que coups, chutes, frottements, viennent dans ce point plus exposés à hâter cette ulcération. Dans le cas de distension extrême de la peau, on pourra voir survenir un œdème de la jambe plus ou moins considérable. Cet œdême, qui peut apparaître sans que les vaisseaux profonds soient comprimés ou bien par la tumeur qui les englobe, ou bien par la tumeur les avoisinant et les pressant immédiatement, tient à la compresssion de la saphène interne entre la peau et l'aponévrose superficielle. Ainsi l'œdême considérable deviendra un élément de diagnostic pour déterminer l'influence d'une tumeur, son siège approximativement, car si l'œdème est très-considérable, il y a tout lieu de penser que la veine fémorale est comprimée.

Le tissu cellulaire participe rarement au développement de la tumeur, quelquefois cependant, ainsi que dans un cas rapporté par M. Larrey, il devient difficile de déterminer nettement les limites d'une tumeur parce que celle-ci se perd dans les mailles du tissu cellulaire, surtout dans des régions qui en sont pourvues abondamment, ainsi la partie inférieure de la cuisse, ou le creux poplité lui-même. Le tissu cellulaire contribue à donner cette mobilité si singulière aux productions accidentelles, qui fait, quand elles ne sont pas développées outre mesure, quand elles ne sont pas dans les premiers mois de leur développement retenues par des adhérences intimes, qu'elles roulent sous la peau et sur l'aponévrose dans le sens, n'importe lequel, imprimé par la main.

Ce tissu cellulaire finit par se raréfier dans le point culminant de

la tumeur quand celle-ci s'accroît, à tel point, que lorsque l'ulcération s'est produite, on ne perçoit plus au contour de la plaie et sous la peau que peu ou point de tissu cellulaire.

L'aponévrose fémorale est, comme nous l'avons vu, un siége de prédilection pour les tumeurs fibro-plastiques, quand elle n'est pas pour elles un point de départ.

La tumeur contracte avec l'aponévrose des adhérences parfois si nombreuses et si intimes, que pour enlever complétement la tumeur, il faut enlever des fragments de cette aponévrose.

Dans des cas assez fréquents, nous avons trouvé que le couturier était ou déformé ou déplacé par la tumeur sur laquelle il se trouve étalé. Nous ne parlons pas ici des cas où le couturier est le point de départ de la tumeur. La déformation de ce muscle, tenant à la longueur, sa position superficielle, sa forme rubanée, etc, consiste principalement en ce qu'il est considérablement étalé, élargi, aminci en même temps et quelquefois plus ou moins atrophié dans le point où il est comprimé entre la peau et la tumeur. Souvent aussi il arrive que l'aponévrose du couturier contracte avec la coque fibreuse de la tumeur sous jacente des adhérences plus ou moins intimes, si intimes, que dans plusieurs cas le chirurgien a été obligé de couper le couturier au niveau de la tumeur, de rabattre en les disséquant les lambeaux, supérieur et inférieur, pour énucléer la masse morbide.

Quand le muscle couturier ne se trouve pas déformé, il est souvent déplacé, c'est-à-dire rejeté d'un côté ou de l'autre de la tumeur, à droite ou à gauche, en même temps qu'il est aminci la plupart du temps au niveau de la tumeur.

Les muscles avec lesquels les productions fibro-plastiques sont susceptibles d'avoir des rapports médiats ou immédiats sont le vaste interne et les adducteurs, principalement le 2e et le 3e. Ces muscles, qui occupent la partie interne et un peu postérieure de la cuisse, forment dans cette région, une plaie résistant à tel point que

la déformation porte dans la plupart des cas sur le couturier qui est en avant de la tumeur.

Le vaste interne et les adducteurs sont donc rarement déformés ou déplacés considérablement, à moins que la tumeur partant de l'os, bridée par les aponévroses se développant quand même, envoie des prolongements plus ou moins volumineux ou nombreux, entre les interstices des muscles, déprimant aussi leurs divers faisceaux ou les atrophiants. Il faut dire aussi que, quand la tumeur repose sur eux, il arrive qu'ils contractent des adhérences à sa face profonde, adhérences plus ou moins intimes, et qui peuvent créer parfois bien des difficultés au chirurgien.

Le volume, le siége de la tumeur influent puissamment sur la circulation et la nutrition du membre qui est envahi par la tumeur. Les vaisseaux peuvent être comprimés à un degré variable, soit qu'ils soient englobés par la tumeur développée au-dessus de leur gaîne, soit comprimés médiatement par la tumeur avoisinante.

La compression peut s'exercer, soit sur la veine, soit sur l'artère. Dans le premier cas, la lumière du vaisseau est aplatie, la tunique interne est tout à fait ou incomplétement en contact avec elle-même, et l'on conçoit que la circulation ne se fasse plus d'une manière suffisante dans le membre. C'est ce qui explique l'atrophie de la jambe qui survient en général ou l'œdème. Cependant, si la tumeur met longtemps à se développer, il se peut, comme dans un cas que nous citons, que la circulation se rétablisse par voies collatérales. Aussi ce fait est-il confirmé par l'apparition et le développement de veines superficielles nombreuses,

Nous avons vu aussi que les nerfs de cette région participent souvent à la compression des autres tissus déterminée par la tumeur. Nous ne parlons pas d'un cas où la tumeur s'est développée dans le nerf poplité lui-même, mais des cas où il reste sain dans sa texture et où il est comprimé médiatement ou immédiatement. On observe dans ce cas, comme nous l'avons vu, soit des fourmillements, soit de l'engourdissement, de toute la région, de l'endolorissement partiel ou

total de la tumeur. Parfois la compression détermine des douleurs telles que le malade réclame l'ablation de la tumeur ou l'amputation du membre comme unique ressource aux tourments qu'il endure.

Il est aussi des cas où les mouvements de l'articulation fémoro-tibiale sont totalement enrayés, soit par la déformation de l'articulation elle-même, par les rapports de la masse morbide avec les différents éléments de l'articulation, c'est-à-dire les ligaments ou les synoviales, ou les tendons des muscles qui s'attachent aux alentours des surfaces articulaires. Tantôt le membre reste dans l'extension forcée, et tout mouvement de flexion est impossible, soit à cause du volume de la tumeur, soit à cause de son siége précis, soit à cause des douleurs intenses dont elle est le siège, et qui s'exaspérant au moindre mouvement, font redouter au malade tout ce qui pourrait les réveiller. L'articulation, condamnée ainsi à une immobilité forcée, finit par ankyloser, par le même mécanisme qu'un membre soutenu longtemps dans une gouttière est bientôt immobilisé par l'ankylose si l'on n'y prend garde. Tantôt la jambe se fléchit sur la cuisse en formant un angle plus ou moins étendu. Cette disposition tient aux rapports spéciaux de la tumeur avec la surface articulaire, et nous avons vu que des rapports sont parfois si intimes et si immédiats que des prolongements de la tumeur auraient pu être aisément confondus avec des tumeurs développées sur la synoviale et les ligaments.

Quand la tumeur se développe profondément, soit sur le périoste, soit sur les aponévroses profondes, il se peut qu'elle soit bridée, qu'elle ne puisse se développer librement, alors elle envoie des prolongements partout où elle peut : entre les condyles, comprime la synoviale, les ligaments périphériques et les ligaments croisés. Il faut donc aussi que le malade se place ordinairement dans la position où il souffre le moins, c'est-à-dire celle de la jambe à demi-fléchie sur la cuisse, position dans laquelle les surfaces articulaires sont relâchées, dans laquelle, par conséquent, les prolongements auront toute la latitude de se répandre autour de l'articulation, de matelasser pour ainsi dire tous les recoins où elle pourrait pénétrer; on con-

çoit donc que la tumeur s'accroissant incessamment,le redressement de la jambe, le jeu normal des articulations glissant exactement l'une sur l'autre ne puisse plus se faire,et que la flexion soit douloureuse, sinon impossible. Ce fait se produit, soit que la tumeur occupant la partie inférieure de la cuisse descende dans le creux poplité, soit qu'elle occupe la partie supérieure de la jambe et remonte dans le pli du jarret. Maintenant on conçoit que cette roideur s'accompagne de douleurs plus grandes quand la tumeur a pour point de départ soit le périoste des condyles, soit la tête du tibia ou la tête du péroné.

Il n'est pas à dire que cette immobilité de l'articulation se produise dans tous les cas, car nous avons vu plusieurs fois que les mouvements articulaires n'étaient nullement interrompus tant que la tumeur n'intéressait pas l'articulation elle-même.

CAUSES DÉTERMINANTES ET CAUSES OCCASIONNELLES.

Dans toutes les observations que nous citons, dans toutes les autres que nous avons pu lire, nous avons vu qu'en général les sujets sur lesquels se sont développées les tumeurs fibro-plastiques présentaient toutes les meilleures conditions de santé. Leurs parents n'avaient jamais été malades, ou jamais dans leur famille aucune tumeur de cette sorte n'avait été observée, et quand leurs parents étaient morts, la mort était survenue par une cause tout autre.

Parmi nos observations, nous n'avons qu'un seul cas ou le sujet ait eu un parent enlevé par une tumeur. C'est le malade qui fait le sujet de notre observation. Son frère est mort, paraît-il, d'une tumeur cancéreuse au cou, d'une hémorrhagie foudroyante survenue à la suite de la rupture ou l'ulcération de la carotide. Or, disons-le, nous ne croyons pas à l'existence possible de relations entre le tissu cancéreux et le tissu fibro-plastique. De ce que le frère a été enlevé par un cancer, ce n'est pas une raison pour que l'autre frère ait été atteint d'une tumeur fibro-plastique. D'autant plus, nous le répétons,

que ces deux éléments sont survenus totalement différents. Il n'y a pas plus de relation entre le cancer du premier frère que la tumeur fibro-plastique du second, entre la tumeur fibroplastique de ce dernier que la pneumonie dont est mort un des membres de cette famille. C'est un cas fortuit, mais ce n'est pas, loin de là, une cause déterminante.

Nous avons cherché si l'âge, le sexe, la profession, les conditions hygiéniques peuvent avoir de l'influence sur le développement des tumeurs fibro-plastiques, et nous devons dire que, sous ce rapport, nous sommes arrivés à des résultats à peu près nuls. Ainsi, quant à l'âge, M. Nélaton a opéré d'une tumeur fibro-plastique de la fesse un enfant de 3 ans. Nous devons reconnaître cependant, malgré ce dernier fait, que les malades dont nous citons les observations étaient adultes, leur âge variait entre 20 et 50 ans.

Quant au sexe, nous croyons que les tumeurs fibro-plastiques de la partie inférieure de la cuisse semblent affecter plus particulièrement le sexe masculin. Pourquoi ? nous ne saurions le dire. De l'ensemble des faits venus à notre connaissance, nous nous croyons en droit de conclure à une fréquence plus grande chez l'homme que chez la femme.

Les professions et les conditions hygiéniques ne semblent pas avoir d'action marquée sur le développement des tumeurs fibroplastiques.

Car dans les observations que nous avons relevées nous avons constaté que les individus vivant dans l'aisance et le repos y sont aussi sujets que les artisans et les malheureux voués à la pauvreté et aux privations. Ainsi par exemple nous voyons un marchand de nouveautés, et un maître poudrier travaillant et exposé à des chocs continuels, un ouvrier ciseleur et un ouvrier emballeur, deux professions bien différentes au point de vue de la fatigue pour les ouvriers de cette partie, etc., etc., etc.

CAUSES OCCASIONNELLES.

La plupart des malades qui se présentent rattachent l'apparition de la tumeur à un coup, à une chute, à une contusion dans la région de la cuisse où la tumeur a fait son apparition, ou s'ils ne peuvent rattacher à ces causes la première apparition de la tumeur, ils font coïncider ces mêmes circonstances avec la réapparition de la même tumeur, opérée et enlevée précédemment, ou bien l'accroissement rapide d'une tumeur jusque-là stationnaire depuis plus ou moins longtemps. Souvent, il faut le dire, la tumeur est apparue depuis quelque temps déjà ; l'attention du malade ne s'est pas fixée, et il ne découvre la tumeur qu'il porte que quand un coup, porté sur un point plus exposé ou doué d'une sensibilité plus exquise, lui révèle alors l'existence d'une tumeur à marche insidieuse que jusqu'alors il n'avait aucunement soupçonnée. Le malade alors se rappelle s'il a reçu quelque contusion, quelques coups, etc., dans le point maintenant envahi : ainsi l'on assure avoir reçu un coup de pic, l'autre, s'être heurté contre les madriers d'une rivière en voulant la franchir, un troisième ne se rappelle aucune circonstance analogue; un quatrième, chose plaisante ! rattache l'apparition de sa tumeur à l'effort qu'il fit en mettant un de ses bas. Celui-ci ne se rappelle nullement l'occasion à la suite de laquelle une première tumeur est apparue, mais ramène à un choc contre les barreaux de son lit la récidive sur place de sa tumeur. Enfin, ceux-là, et c'est le plus grand nombre, disent que le mal leur est venu tout seul sans qu'ils se soient frappés ni cognés, etc. Les causes occasionnelles sont presque aussi obscures que les causes déterminantes, et l'imagination ou la mémoire inquiète ou ingénieuse des malades donne comme des faits qui ertainement n'en sont pas. Si ce n'étaient que des chocs ou des contusions prolongées ou répétées qui pussent amener à la cuisse, dans la région dont nous nous occupons, des tumeurs fibro-plastiques, pourquoi n'en n'avons-nous jamais rencontré chez les cor-

donniers, chez les bourreliers, les selliers, les bons cavaliers, les gymnasiarques, chez les jardiniers, etc., dont la profession les expose à des froissements continus de la région inférieure de la cuisse. Loin de nous la pensée, comme pour le cancer, de dire que les tumeurs fibro-plastiques surviennent parce qu'il y a une diathèse; dit-on qu'il y a une diathèse pour l'apparition des lipômes, des enchondromes, etc.? Une diathèse (qu'on nous pardonne cette digression dans un autre domaine) pour l'éléphantiasis ou l'uthyoso, ces affections si rebelles, parce qu'un lipome succède à un autre lipome, faut-il que le sujet succombe à la fatalité du lipôme, à ce qu'on appellera une diathèse lipomateuse? non. Il en est ainsi du tissu et des tumeurs fibro-plastiques.

Quelle est donc la véritable cause de l'apparition, chez un sujet bien portant, dont les ascendants ont toujours joui d'une bonne santé, du tissu fibro-plastique? Nous devons avouer en toute humilité que nous ne la connaissons pas, pas plus que la cause du cancer, pas plus que la cause d'une foule d'affections à propos desquelles on en a tant assigné qu'on prouve qu'on n'en connaît pas la véritable. Puisque la cause nous échappe, nous devons reporter notre succès sur le diagnostic et surtout sur le traitement chirurgical de ces tumeurs qui pardonnent si rarement.

Siége de la tumeur. — Dire qu'une tumeur a son siége dans le creux poplité ou à la région inférieure de la cuisse, n'est qu'indiquer vaguement ce siége. En effet, ces deux régions sont nettement délimitées par les muscles, par les plans aponévrotiques, par les plans osseux qui concourent à les circonscrire, et suivant que la tumeur aura son point de départ dans tel ou tel tissu, à une profondeur plus ou moins considérable, le diagnostic deviendra clair ou obscur, le pronostic heureux ou défavorable, enfin le traitement variera aussi dans les mêmes proportions. Il faut donc connaître les éventualités que pourra amener le développement de la tumeur aux dépens des différents tissus et la manière dont se fait le développe-

ment. Parmi les tumeurs développées à la partie inférieure de la cuisse, nous ne savons pas que l'on en ait observé développées aux dépens de la peau, c'est-à-dire de tumeurs kéloïdes. Celles-ci, nous le savons, ont pour siége de prédilection la peau du thorax et la peau de l'abdomen ; nous ne savons pas non plus qu'on ait observé de tumeur fibro-plastique se développant spécialement dans le tissu cellulaire.

Mais il y a de fréquentes observations qui rapportent que les tumeurs fibro-plastiques de la cuisse ont une prédilection marquée pour l'aponévrose fémorale. Quand la tumeur se développe en un point quelconque de cette aponévrose à une distance considérable de la rotule, elle s'accroît, en général librement en tous sens et peut parvenir, par un prolongement, jusque dans le creux poplité. Les adhérences sont lâches dans la plupart des cas quand elle n'est pas volumineuse, mais quand elle occupe un grand espace, ces adhérences sont telles que pour l'enlever il faut quelquefois exciser une certaine portion de cette aponévrose.

Les muscles servent aussi de point de départ aux tumeurs fibro-plastiques. Aussi les muscles vastes internes, deuxième ou troisième aducteur, demi-tendineux ou demi-membraneux, quand la tumeur occupe la région interne et postérieure de la cuisse, les muscles jumeaux ou le soléaire, le muscle poplité, sont souvent envahis par les productions accidentelles quand la tumeur part de la partie supérieure de la jambe pour remonter dans le creux poplité. L'effet de cet envahissement des muscles est de produire la déformation du muscle, la compression des parties avoisinantes, ce qui amène soit un arrêt dans la circulation artérielle ou veineuse, ou la compression du nerf, ou un obstacle au jeu régulier de l'articulation, tout cela avec les accidents que nous avons décrits plus haut. Sans servir de point de départ aux tumeurs fibro-plastiques, les muscles contractent souvent avec elles des adhérences intimes qui obligent souvent le chirurgien à enlever l'aponévrose des muscles abdomi-

naux, à fouiller même au milieu des fibres musculaires pour aller y retrancher et extirper des expansions d'éléments fibro-plastiques.

Maintenant nous arrivons au cas où les tumeurs fibro-plastiques se développent aux dépens de la gaîne des vaisseaux : ainsi la tumeur qui est représentée à la fin de notre thèse. Cette tumeur s'était développée sur la gaîne externe de l'artère et de la veine ; la tunique externe était épaisse, on ne voyait aucune ligne de démarcation entre elle et la tumeur, si ce n'est un léger liséré rougeâtre, qui a une insertion vasculaire assez considérable. La tunique moyenne et la tunique interne étaient saines dans l'artère, quoique cependant on voyait des plis transversaux exagérés, ainsi qu'une coloration rosée plus considérable. La tunique interne de la veine était, au contraire, le siége d'une phlébite assez intense; elle était rouge, violacée, épaisse, et dans cette veine on retrouva un caillot d'un volume assez considérable. L'artère avait conservé son calibre normal, mais la veine était légèrement aplatie. La circulation se faisait néanmoins d'une façon suffisante, et l'œdème de la jambe que nous avons constaté, tenait, avons-nous dit, à la compression de la saphène entre la peau distendue légèrement et l'aponévrose sous-jacente. Nous avons représenté une coupe de la tumeur au niveau du point où les vaisseaux étaient encastrés en elle.

L'englobement des vaisseaux se faisait sur une longueur d'environ 0,07 à 0,08. Aucune circulation collatérale ne pouvait se faire au cas où la tumeur eût été enlevée au prix même de l'ablation, possible, selon M. Verneuil, d'une portion égale de la veine et de l'artère à la fois.

Dans un autre cas analogue, la veine fut retrouvée, ainsi que les veines articulaires, remplie de productions fibro-plastiques. Les nerfs peuvent encore être envahis par l'élément fibro-plastique ; la science en cite des cas non pas nombreux, il est vrai, un entre autres où une tumeur assez volumineuse s'était développée dans le nerf poplité même. C'était bien une tumeur fibro-plastique, quoique

M. Duprez prétendit que les tumeurs fibro-plastiques des nerfs ne sont que des névromes plus ou moins volumineux.

Nous savons aussi que ces productions morbides peuvent envahir les os, car le périoste et le canal médullaire se développent en formant des aiguilles osseuses, en déformant soit le fémur dans son corps, soit les condyles, soit encore le tibia et le péroné, en les élargissant, ou par le développement de cavités, ou en ramollissant leur substance, ou encore en développant ces aiguilles osseuses dont nous avons parlé.

Du reste, les travaux de M. Demarquay, rapportés dans la thèse savante de M. Carrera, précisent singulièrement la question et méritent de fixer l'attention des praticiens. Quant aux ligaments de l'articulation fémoro-tibiale, quant à la synoviale, nous n'avons pas trouvé de faits dans lesquels la tumeur fibro-plastique se soit développée à leurs dépens. Nous avons vu que des prolongements de la tumeur s'insinuaient entre les ligaments, les comprimaient ainsi que la synoviale, écartaient les surfaces articulaires et rendaient impossible tout mouvement de flexion ou extension.

Nous avons une observation dans laquelle M. Richer rapporte le fait d'une tumeur fibro-plastique qui s'est développée dans un cas osseux, dont la consolidation avait déjà commencé. Quand les tumeurs récidivent, elles récidivent généralement sur place, c'est-à-dire si l'on enlève la tumeur, la réapparition se fait, soit sur la matrice, quelquefois avant même que la cicatrisation soit complète dans toute l'étendue de la plaie. Quand la cuisse a été amputée, le tissu fibro-plastique peut reparaître dans le moignon, c'est-à-dire envahir, soit le canal médullaire, soit le périoste, soit les autres tissus. La récidive souvent ne se fait pas sur place, mais dans des points éloignés de la région primitivement envahie, et si la tumeur, en se reproduisant, a une tendance marquée à devenir plus volumineuse qu'avant, elle tend aussi à récidiver et à se montrer dans plusieurs points à la fois, sans qu'il y ait pour cela généralisation. Nous avons vu aussi, plusieurs cas, que nous avons cités au long, dans lesquels le malade

s'est affaibli à la suite de plusieurs opérations successives, et a présenté, du côté de la poitrine, des symptômes assez obscurs et qui étaient déterminés par la répullulation du tissu fibro-plastique dans les poumons, dans les plèvres, dans les ganglions, etc., etc.

Volume, forme, consistance, couleur à la tumeur.

Le volume des tumeurs fibroplastiques de la région inférieure de la cuisse varie considérablement. Les malades ne commencent à s'apercevoir de leur présence que quand la tumeur a déjà acquis la grosseur d'une noix environ, ou qu'en s'habillant ou se déshabillant ils reconnaissent dans cette région un relief insolite, mais auquel ils ne font plus bientôt attention, tant que l'accroissement n'est pas devenu le siége de phénomènes de douleurs ou d'incommodité.

Le volume peut aller de la grosseur d'une noix à des dimensions très-considérables, en passant par tous les volumes intermédiaires; ainsi, nous en rapportons dans nos observations qui sont de même dimension que le poing, d'une orange, d'une œuf d'autruche; les tumeurs ont une tendance continuelle à grossir, et si elles n'en arrivaient pas à forcer la main du chirurgien à les enlever à cause de l'incommodité pour le malade, à cause de la compression exercée soit sur les nerfs, soit sur les vaisseaux, elles prendraient bien certainement des proportions formidables.

Il est à remarquer que, quand une tumeur récidive sur place, son volume devient alors plus considérable que lors de sa première apparition.

La forme de ces tumeurs est en général arrondie régulièrement, ou ovoïde, surtout dans les commencements de l'apparition de la tumeur alors qu'elle se développe librement au milieu de tissus qui ne la bordent pas encore. Ce n'est que quand elle rencontre des plans résistants comme des muscles puissants ou des aponévroses, qu'elle se déforme. Quand la tumeur se développe sur l'os ou sur des aponévroses profondes, les masses musculaires

voisines qui la bordent, la forcent à se développer pour ainsi dire en nappe, à s'étaler, à envoyer des prolongements dans tous les interstices ou les recoins où elle pourra atteindre. Nous n'avons pas observé de tumeurs fibro-plastiques portées sur un pédicule; nous rapportons le cas de tumeurs volumineuses allongées, dont le grand diamètre était parallèle à l'axe de la cuisse. Une de ces tumeurs formait à la cuisse comme une enveloppe épaisse à sa région antérieure, externe et interne; on ne pouvait la limiter nettement à sa face postérieure, parce qu'elle paraissait finir et disparaître dans le tissu cellulaire induré de cette région. Ce n'est que quand les tumeurs ont déjà acquis un volume considérable qu'elles commencent à se lobuler, à se bosseler, et à donner à la main la sensation d'un lipome. Le relief que forment ces productions varie avec leur volume et le mode de développement.

Ainsi, telle humeur qui ne fait pas un relief considérable, est cependant volumineuse, occupant la région profonde de la cuisse ou du creux poplité, enchatonnée dans le couturier, entre les adducteurs et le vaste interne, tandis que telle autre tumeur formera un relief considérable et incommode, qui sera superficielle, placée sur l'aponévrose fémorale, et ne présentera guère de difficultés à l'énucléation.

La consistance des tumeurs est tantôt dure et tantôt molle, avec beaucoup de nuances intermédiaires entre ces deux points. Il est des cas où la production morbide est d'une dureté osseuse dans tous ses points, ou analogue à celle de l'enchondrome : ainsi, les deux cas dus à l'observation de MM. Forget et Verneuil ; c'est alors le moment où la tumeur commence à se développer, où cette dureté est transmise par le plan résistant sur lequel elle repose quand elle est profonde. Il est d'autres cas où la tumeur est tout entière d'une consistance molle, lobulée, friable quelquefois quand il s'est formé dans sa masse des vacuoles qui se sont remplies de sang, etc. Mais, en général, quand les tumeurs ont acquis un volume plus ou moins considérable, les voyons-nous acquérir, avec

une forme irrégulière, une consistance variable, c'est-à-dire que nous avons vu maintes et maintes fois que, dans un point la tumeur est dure ou élastique, dans un autre plus molle et plus dépressible; enfin, dans un troisième, qu'elle présente une fluctuation manifeste, et qui, plusieurs fois, en a imposé au praticien pour une collection liquide importante, tandis qu'une ponction n'a fait écouler à peine que quelques gouttes de liquide.

La consistance subit des changements que lui apportent, soit la position du membre, soit la marche de la tumeur.

Ainsi, la tumeur peut être plus ou moins dure pendant la flexion ou l'extension de la jambe, à cause des plans résistants avec lesquels elle se met en rapport dans le déplacement qu'elle subit pendant le mouvement qui se passe dans l'articulation; ou bien, de dure qu'elle était, elle peut se ramollir en tout ou en partie, jusqu'à présenter la sensation la plus franche de suppuration.

N'avons-nous pas vu, dans notre observation, la tumeur déjà considérable devenir le siége de rougeur, de tension, de douleur, présenter, en un mot, les signes d'une hydarthrose ou d'une tumeur blanche, et être traitée pour telle.

La coloration est uniforme en général et ne varie pas autant que les caractères précédents. Souvent la surface externe, lisse ou mamelonnée, présentera des reflets blanchâtres, comme nacrés, ce qui tient à la coloration de la coque fibreuse et à des adhérences de la périphérie, ou bien encore à la coloration des fibres aponévrotiques avec lesquelles les fibres de la coque s'étaient enchevêtrées. Quand elle se developpe dans une région riche en tissu cellulaire, la surface extérieure est jaunâtre, à cause des alvéoles remplies de tissu adipeux dont on n'a pu entièrement la débarrasser; enfin, la surface extérieure est rougeâtre, quand la coque fibrine et le tissu cellulaire ambiant servent de substratum à des vaisseaux plus ou moins nombreux.

A la coupe, la tumeur convenablement lavée est d'une couleur intermédiaire entre le jaune et le rouge; elle est sillonnée en tous

sens par des traînées blanchâtres formées par la coupe des prolongements fibreux de la coque dans la masse de la tumeur ainsi divisée en lobules. Cette couleur rouge peut être plus accentuée, si, comme dans certains cas, il s'est formé des vacuoles remplies de sang, et que la substance s'est généralement infiltrée.

CARACTÈRES ANATOMIQUES.

Nous ne dirons que peu de mots des caractères anatomiques des productions morbides développées dans la région inférieure de la cuisse, car nous sortirions du cadre que nous nous sommes tracé si nous voulions différencier, au point de vue histologique, les tumeurs fibro-plastiques, les glandes comme tumeurs sarcomateuses, fibreuses et colloïdes, tandis qu'il n'a été dans notre plan que d'étudier les tumeurs fibro-plastiques en général dans une région donnée.

L'analyse microscopique des tumeurs a été faite pour chaque cas dont nous avons donné l'observation, et malgré parfois quelque divergence d'opinion, plutôt apparente que réelle, on a toujours retrouvé les éléments du tissu embryoplastique avec quelques corps fusiformes; rarement des éléments graisseux. Dans les tumeurs des os, c'étaient les mêmes éléments que l'on retrouvait dans le canal médullaire, dans l'os, jusque dans les canaux de Havers, dans le périoste parfois considérablement épaissi. Il existait en outre des aiguilles osseuses qui contribuaient dans un cas à obscurcir le diagnostic en donnant à la tumeur une dureté osseuse ou une consistance d'enchondrome. Enfin, quelquefois il existait dans des muscles un liquide roussâtre ou rouge-brun qui résultait soit d'un épanchement léger de sang, soit d'une infiltration sanguine.

Dans les cas de récidives on retrouve la tumeur formée spécialement de corps fusiformes, et c'est seulement après la récidive que les ganglions inguinaux sont envahis, quoique ce fait soit très-

rare dans l'évolution du tissu fibro-plastique. Dans un seul cas où le malade avait vu récidiver plusieurs fois la tumeur, l'infection générale se fit, au retrouva parmi les tumeurs fibro-plastiques développées dans les plèvres, des tumeurs cancéreuses. Ce fait n'ébranle nullement la conviction que nous avons, à savoir, que le cancer est bien différent de l'élément fibro-plastique.

Leur constitution histologique se rapproche par la forme de quelques éléments, mais ils diffèrent essentiellement par la marche, par la symptomatologie, par la durée, par la terminaison, et nous admettons qu'il n'est pas possible que du cancer se développe à côté du tissu fibro-plastique, surtout chez un individu profondément anémié.

Les tumeurs fibro-plastiques sont en général entourées d'une coque fibreuse plus ou moins épaisse, contractant des adhérences avec les tissus au milieu desquels elles sont plongées. Cette coque, qui sert quelquefois de subtratum à des tumeurs nombreuses, envoie dans l'intérieur de la tumeur des prolongements blanchâtres qui la séparent en loges et en lobules.

MARCHE DE LA TUMEUR.

Nous avons dit qu'en général la marche des tumeurs fibro-plastiques est incertaine. En effet tantôt les malades ne s'aperçoivent pas qu'ils portent une tumeur grossissant chaque jour; ils ne la voient que quand elle a acquis le volume d'une noix, et ne la voyant pas grossir sensiblement, ne ressentant aucune douleur, ils n'y pensent plus. Tantôt la tumeur se révèle par des phénomènes aigus dans plusieurs points à la fois, tellement que l'on pourrait croire dès l'abord à un rhumatisme articulaire aigu, surtout que cet état coïncide avec de la fièvre, de la douleur, etc., etc. Nous avons vu alors la douleur se localiser dans l'articulation du genou, simuler par les phénomènes concomitants, une hydarthrose ou bien une tumeur blanche. Dans ce cas la tumeur a pris vite un grand déve-

loppement, tandis que dans le premier mode, la marche est plus ou moins lente, c'est-à-dire que nous rapportons des cas où la tumeur a mis ou 3 ans, ou 8 ans, ou même 12 ans à arriver à un développement dont s'est inquiété le malade. Rarement la tumeur reste stationnaire, nous n'avons trouvé qu'un cas où une tumeur de ce genre soit restée 18 mois sans continuer sa marche. Quand le tissu fibro-plastique met si longtemps à s'accumuler et à former une tumeur, le malade ne souffre que rarement, sa santé général se maintient bonne, il vaque à ses occupations, tranquille et vigoureux encore.

Plusieurs malades qui portaient des tumeurs à la région interne de la cuisse ont vu ces tumeurs prendre un nouvel accroissement à la suite de coup, ou de chute sur le point envahi, et quoique la masse morbide soit indolente, ils disent avoir ressenti une douleur telle que plusieurs d'entre eux sont tombés sans connaissance.

La tumeur n'est pas toujours indolente, et le caractère de la souffrance varie : tantôt ce sont des douleurs lancinantes continues ou intermittentes, bien que l'examen de la tumeur ait démontré qu'il n'y avait aucun élément franchement cancéreux, tantôt c'est du prurit plus ou moins insupportable, tenant probablement au frottement contre l'étoffe du pantalon, etc. Nous ne parlons pas des sensations de fourmillements, d'engourdissement qu'éprouvent parfois les malades et qui tiennent à la compression du nerf et des filets nerveux. Tantôt enfin cette douleur est si violente qu'elle ne laisse au malade nul repos et à peine peut-elle être calmée par les embrocations à la teinture d'iode, vésicatoires, etc. Des malades ont réclamé à grands cris l'amputation, non pas tant pour la gêne que leur causait leur tumeur, de l'immobilité à laquelle ils étaient condamnés, mais des souffrances qu'ils enduraient.

A mesure que la tumeur s'accroît, les phénomènes se dessinent mieux, et quoique parfois le diagnostic soit bien obscur on peut préjuger la marche que suivra la maladie.

Le membre peut être plus ou moins déformé et nous rapportons le cas d'une tumeur tellement volumineuse que la circonférence de la cuisse mesurait 0,80 centimètres. On comprend que, dans des cas pareils, l'organisme pâlit déjà, que l'immobilité complète, le défaut d'exercice, des douleurs considérables, un trouble de la circulation avec de l'œdème du membre inférieur réagissent violemment sur la santé générale, dépriment le malade, surtout si nous ajoutons à cela les soucis, l'inquiétude, la prévision d'une opération, etc., etc.

Quelquefois cet état est encore aggravé par l'ulcération de la tumeur, par des hémorrhagies plus ou moins nombreuses ou abondantes.

Le malade alors est alité, anémié, et avant de l'opérer il faut le soumettre pendant quelque temps à un régime analeptique, remonter sa constitution, pour lui donner quelque chance de lutter avec avantage contre les chances périlleuses d'une sérieuse opération.

Mais si la tumeur est volumineuse, si le malade a perdu beaucoup de sang, s'il a fallu couper dans le tissu musculaire, ou faire de grands délabrements, ouvrir des veines volumineuses, on conçoit que le malade soit dans les conditions les plus fâcheuses. Dans nos observations nous voyons plusieurs cas où la guérison a été rapide bien que le malade fût depuis longtemps affaibli. Dans d'autres cas le rétablissement était très-long à cause de l'abondante suppuration qui s'était emparée d'une si vaste plaie, à cause du décollement de la peau qui avait nécessité sa contre-ouverture, de la gangrène des lambeaux, ou d'abcès multiples et volumineux développés sur différentes régions du corps. Les malades semblaient devoir ne pas résister, mais ils se remettaient lentement, en attendant qu'ils soient emportés par une récidive ou par la généralisation.

Une première opération peut délivrer les malades de leur tumeur, aussi bien qu'on a vu des cas où après deux ou trois opérations successives, la guérison être durable et complète. Nous disons complète,

parce que les malades ont été suivis dans la plupart des cas où a eu lieu la guérison, et au bout de 8, 10, 15, 20 ans aucune récidive n'était apparue.

Nous devons lutter ici contre une opinion de M. Després qui regarde comme identiques le tissu cancéreux et le tissu fibro-plastique. Selon lui il n'y a pas de guérison de tumeur fibro-plastique, parce que le cancer est inguérissable. Nous lui citions des cas de guérison et son argument contre nos raisons fut ce fait, « qu'on ne suit pas les malades opérés, qu'on ne sait ce qu'ils deviennent, qu'on peut très-bien, sans le savoir, affirmer qu'ils sont guéris quand ils sont morts. »

A cela nous répondrons que les faits parlent, et sont des preuves brutales.

La terminaison est souvent funeste, et on comprend, d'après la gravité de l'opération, l'étendue des délabrements, la dilacération ou l'excision des vaisseaux ou des muscles, etc., que le sujet périsse, emporté par les accidents qui suivent les grandes opérations, c'est-à-dire la gangrène, l'infection purulente, la résorption, l'anémie complète, les hémorrhagies, etc., etc.

Quoique la science enregistre de nombreux cas de guérison, il faut reconnaître aussi tous les cas, bien plus nombreux encore, de récidive, soit sur place, soit sur un point éloigné, qui se produisent.

La réapparition de la tumeur, quand elle se fait, peut être plus ou moins tardive, mais elle a lieu au bout de peu de temps, au bout de six à huit mois au plus. Nous citons un cas où la cicatrisation de la plaie n'était pas complète, qu'un bourgeon fibro-plastique assez volumineux se trouvait sur la partie supérieure de la cicatrice, bien formé, tandis que la partie inférieure bourgeonnait encore. La récidive peut s'accompagner des mêmes phénomènes que l'apparition primitive de la tumeur, c'est-à-dire que celle-ci est plus ou moins indolente ; elle peut se faire précisément sur la cicatrice, ou à côté d'elle, ou bien dans un point éloigné ; mais, en général, il est à re-

marquer que la seconde tumeur prend un volume plus considérable et un accroissement plus rapide, sans pour cela que le malade en pâtisse beaucoup, car nous savons qu'en général les malades conservent une bonne santé, leurs forces, de l'embonpoint même, après plusieurs récidives. Mais nous retrouvons ici les mêmes chances heureuses ou malheureuses pour le malade, selon que son état général est ébranlé, selon l'importance vasculaire de la région, selon l'étendue des pertes de substance et des délabrements; enfin, selon la gravité des phénomènes ultimes de l'opération. La généralisation se produit quelquefois, et nous en reproduisons des observations développées. Après deux, trois ou quatre récidives, le malade, auquel peut-être on était en droit d'assurer la santé pour l'avenir, maigrit, s'affaiblit; il présente des symptômes singuliers soit du côté de la poitrine, soit du côté du cerveau, symptômes obscurs, intermittents, fugaces, donnant à confondre avec des affections thoraciques bien tranchées, sans qu'on retrouve quelquefois les caractères pathognomoniques de ces affections. Enfin, le malade meurt d'épuisement, et ce n'est qu'à l'autopsie qu'on retrouve, soit les poumons, soit la plèvre, soit les enveloppes du cerveau, tapissés et farcis de petites tumeurs fibro-plastiques telles que nous les avons vus dans nos observations.

DIAGNOSTIC DES TUMEURS FIBRO-PLASTIQUES.

Les tumeurs fibro-plastiques, à une certaine époque de leur développement, quand elles n'ont pas acquis un volume très-considérable, qu'elles sont encore comme perdues au milieu des tissus, peuvent être confondues avec un certain nombre d'affections qu'il est possible de rencontrer dans la région inférieure de la cuisse et du creux poplité.

Ces affections sont principalement : une tumeur cancéreuse, un lipome, un anévrysme, un abcès aigu ou par contagion, une exostose, un enchondrome, une hydarthrose, une tumeur blanche.

Nous ne voulons pas nous étendre longuement sur le diagnostic différentiel de l'élément fibro-plastique, cependant il est bon d'y jeter un coup d'œil.

Rappelons-nous que Lebert a rangé le cancer parmi les éléments hétéromorphes et le tissu fibro-plastique parmi les éléments homéomorphes. Cette distinction est déjà assez catégorique par elle-même, et si ces deux tissus contiennent comme éléments histologiques chacun des cellules avec des noyaux, il ne faut pas en conclure qu'ils sont identiques. Certains caractères, que nous allons brièvement énumérer, pourront démontrer la fausseté de cette assertion.

Nous dirons d'abord que dans les tumeurs fibro-plastiques la santé se maintient bonne, même après quatre ou cinq récidives, et si le malade meurt c'est par l'épuisement, l'anémie qu'ont amené les opérations successives, ou bien par la généralisation dans des organes essentiels à la vie, tandis que dans le cancer il y a ce que l'on appelle la cachexie, qui apparaît souvent avant que la tumeur cancéreuse ait acquis un développement même peu considérable.

Une tumeur fibro-plastique ne se ramollit, ne s'ulcère rapidement, à moins qu'elle ne soit volumineuse, qu'elle n'ait subi un choc ou une autre lésion, ou bien à moins que l'inflammation ne s'empare de cette tumeur, ce qui est bien rare, ainsi que nous l'avons dit. Quand elle se ramollit, elle ne s'ouvre presque jamais et ne laisse écouler que peu ou point de liquide; quand elle s'ulcère, elle n'a aucune tendance ni à s'étendre ni à se cicatriser, tandis que le cancer tend à se ramollir vite, à présenter des bosselures dures, violacées, se ramollissant et s'ulcérant graduellement. Quand l'ulcération se fait, ses bords sont saillants, comme taillés à pic, durs, rouges, laissant échapper un liquide ichoreux; le fond de la plaie est blafard, recouvert de bourgeons charnus, mous, tombant facilement en détritus. Enfin l'ulcération a la plus grande tendance à s'augmenter en tous sens.

Les tumeurs fibro-plastiques n'ont sur les tissus voisins qu'une

action mécanique, c'est-à-dire elles contractent avec eux des adhérences plus ou moins intimes, les refoulent, les atrophient, respectent les ganglions périphériques et de l'aine en particulier. Le cancer a au contraire une marche envahissante; il détruit les tissus en se substituant à eux et envahit toujours les ganglions circonvoisins.

Jamais le raclage ou le grattage de la tumeur ne donnent de suc dans l'élément fibro-plastique, tandis que le grattage d'une tumeur cancéreuse donne un suc dit cancéreux qui est pathognomonique.

La plupart du temps, les tumeurs fibro-plastiques sont indolentes, tandis que dans le cancer elles sont lancinantes, continues et sujettes à des exacerbations plus ou moins violentes.

Les tumeurs fibro-plastiques ont, en général, une marche lente et toujours acendante; leur durée est longue et varie, comme nous l'avons vu, de 2 ans à 12, 14 ans, tandis que le cancer, une fois apparu, accomplit sa marche en 9, 12, 15 mois au plus, et nous considérons comme de bien rares exceptions, des cas de cancers atrophiés et restant stationnaires.

Enfin, on obtient souvent des guérisons de tumeurs fibro-plastiques, tandis que le cancer n'a qu'une issue, la mort. Nous croyons donc sans pousser plus loin le parallèle, que la tumeur fibro-plastique, de l'ensemble de ses caractères bien observés, sera aisément différenciée de la tumeur cancéreuse, qui, nous le savons, se rencontre rarement dans les muscles, dans la région qui nous occupe, et a une prédilection marquée pour certains autres tissus et certaines autres régions.

Les lipômes sont les tumeurs avec lesquelles on peut le mieux confondre les tumeurs fibro-plastiques, à une certaine époque de leur développement. En effet, quand elles ne sont pas volumineuses, que la peau n'est pas tendue, qu'elles sont souples, mobiles, avec la coloration normale de la peau, offrant à la main que l'on presse leur sensation de mollesse de quasi-fluctuation, une apparence de bosselure, elles possèdent tous les caractères des lipômes, surtout si elles sont indolentes et qu'elles se laissent facilement déplacerr

mais l'expectation ou l'opération pour l'un et l'autre cas éclaireront le diagnostic. On pourrait, du reste, pratiquer une ponction exploratrice et examiner au microscope les débris demeurés au bout du petit trocart. Les anévrysmes de l'artère fémorale à la partie inférieure de la cuisse sont très-fréquents, en vertu des altérations qui envahissent souvent la fémorale; les anévrysmes du creux poplité aussi, en vertu d'une foule de causes que l'on a énoncées, mais dont la principale est la situation de l'artère derrière une vaste articulation qui est le siége de mouvements violents, ou bien les tiraillements brusques qu'elle subit dans ce point.

La marche de l'anévrysme est aussi insidieuse que celle de la tumeur fibro-plastique dès les premiers temps de son développement, car la tumeur anévrysmale est bridée en avant par la partie postérieure de l'articulation, en arrière par les muscles; elle s'étend transversalement et finit bientôt par écarter et forcer l'aponévrose, et apparaît dans le creux du jarret, où les tissus sont les moins résistants. Le malade alors éprouve des douleurs sourdes, des fourmillements, des picotements, en même temps qu'avec une tumeu dans le pli du jarret, il voit apparaître de l'œdème ou des varices, ou qu'il ne peut plus que difficilement mouvoir l'articulation. Ces phénomènes tiennent à la compression de filets nerveux, de veines, de lymphatiques, de ligaments de l'articulation, etc. Dans la tumeur fibro-plastique, on rencontre rarement les mêmes symptômes, aucune forte douleur, peu ou point d'œdème, mouvements de l'articulation libres, etc.

Les anévrysmes du creux poplité se rencontrent plutôt chez les hommes que chez les femmes, chez les gens qui, par leur métier, choquent leur jambe ou la plient souvent; ainsi les jockeys, tailleurs, cordonniers, cavaliers. Or, nous avons trouvé relativement les hommes et les femmes, également sujets à ces tumeurs, et nous n'avons vu atteint aucun sujet exerçant un des métiers sus-nommés désignés comme disposant à l'anévrysme.

Dans l'anévrysme de l'artère poplitée, l'oreille perçoit un bruit de

suoffle manifeste, le doigt sur la tumeur, animée de battements et d'expansions isochrones aux battements du cœur. Rien de tout cela dans les tumeurs fibro-plastiques volumineuses. Nous avons vu dans notre première observation que les battements se percevaient au-dessus et au-dessous de la tumeur, mais non sur la tumeur elle-même. L'oreille appuyée sur la masse n'entendait aucun bruit. Enfin, dans les anévrysmes, la gangrène du membre inférieur arrive vite, tandis que la tumeur fibroplastique peut rester des années sans n'amener qu'un peu d'œdème de la jambe, si cependant elle n'obstrue pas complétement la lumière des vaisseaux. La confusion n'est guère possible avec les kystes, quoique parfois la tumeur soit ramollie en certains points; elle n'est guère possible non plus avec un abcès, dont la marche aiguë, la coloration à la peau, la douleur, etc., auraient éclairé bien vite, ainsi que la durée peu longue relativement et la terminaison par la suppuration. Dans ces deux cas, on comprend toute l'utilité d'une ponction exploratrice. Enfin, on ne confondra les tumeurs fibro-plastiques ni avec les exostoses qui donnent une sensation de dureté osseuse particulière, qui entravent tout mouvement articulaire, ni avec les enchondromes qui sont rares dans la région inférieure de la cuisse, mais qui affectionnent de préférence les os du carpe, du métacarpe et les doigts.

PRONOSTIC.

Le pronostic est grave dans tous les cas, car les tumeurs fibroplastiques, avons-nous dit, peuvent rester stationnaires, mais elles tendent toujours à s'arrêter, et si la vie du malade peut ne courir aucun danger pendant le temps plus ou moins long qu'elle mettra à se développer, il arrivera un moment où le malade sera menacé d'une manière sérieuse, car une opération est toujours une porte ouverte à la mort.

Le pronostic variera d'après la série de circonstances que nous

avons successivement examinées, c'est-à-dire d'après le volume et le siége de la tumeur, d'après son ancienneté, le mode d'opération, l'étendue de la plaie, la marche plus ou moins régulière de la cicatrisation, etc., etc.

En tout cas, il ne faut pas nous dissimuler que le pronostic est de la plus haute gravité, et qu'avant de prendre un parti il faut mûrement réfléchir, observer et s'éclairer.

TRAITEMENTS EMPLOYÉS.

Avant que la tumeur se soit franchement révélée dans son caractère de tumeur fibroplastique, pendant qu'elle est encore de volume peu considérable, qu'on ne peut pas encore lui assigner de siége fixe au milieu des tissus où elle se développe, on peut être souvent induit en erreur par la marche de la tumeur, par les phénomènes dont cette marche s'accompagne. Nous avons vu que dans ces cas le chirurgien appliquait tout d'abord un traitement commun à des tumeurs de bien des types, c'est-à-dire qu'il employait soit les fondants, ainsi les badigeonnages à la teinture d'iode, les frictions avec les pommades iodurées. Il est vrai que dans ce dernier cas les fondants semblaient indiqués par des phénomènes qui pouvaient faire croire à une hydarthrose : ainsi volume considérable du genou, fluctuation apparente, rougeur, douleur, état fébrile du malade ; dans ce cas, on n'a jamais obtenu de rémission que de l'élément douleur : à part cela, le volume, la fluctuation persistaient. On a employé aussi maintes et maintes fois les sangsues sur la tumeur, les cataplasmes, la pommade au nitrate d'argent, sans aucun succès. Il est vrai que ces moyens n'avaient été employés qu'au cas d'une tumeur dont la nature était incertaine aux yeux du médecin, qui avait pensé aussi alors à une tumeur blanche du genou et avait prescrit les médicaments appropriés.

Dans d'autres circonstances, les chirurgiens, reconnaissant ou soupçonnant l'existence d'une tumeur fibro-plastique, ont employé

des moyens qui tendaient à empêcher le développement de la tumeur : ainsi la compression méthodique, qui, entre les mains de M. Huguier, parut, dans un cas, produire un heureux résultat et enrayer le développement d'une production accidentelle de nature fibro-plastique.

Dans une observation rapportée, nous voyons qu'un jour une ponction a été faite sur une tumeur en un point où il y avait manifestement de la fluctuation ; un peu de sang en sortit. Nous savons, en effet, qu'on retrouve souvent dans les tumeurs fibro-plastiques des vacuoles qui se remplissent de sang, surtout si la tumeur se développe aux dépens de l'os ou si ces vacuoles se rencontrent au voisinage de la rupture de la tumeur, surtout si la coque fibreuse de la tumeur sert de substratum, comme dans un cas rapporté à de nombreux vaisseaux sanguins. La tumeur s'affaisse pour reprendre bientôt son volume précédent et prendre ensuite de plus grandes proportions.

M. Larrey, dans une circonstance, sachant qu'il avait affaire à une tumeur fibro-plastique, conseilla au malade, avant de l'opérer, de malaxer sa tumeur, de la mouvoir en différents sens, afin de la mobiliser, de détruire ses adhérences, et de rassembler le plus de chances possibles pour le moment de l'opération.

On voit, d'après l'ensemble des faits, qu'il est bien difficile de trouver dans les annales de la science un cas dans lequel une tumeur fibro-plastique, au début, ait été enrayée franchement sous l'influence d'une médication ou d'intervention chirurgicale quelconque. Le traitement actif et chirurgical sera-t-il plus heureux, c'est ce que nous allons voir.

TRAITEMENT.

Nous avons vu combien peu le chirurgien doit compter sur les moyens mis en usage contre les tumeurs en général, dont la nature

n'a pas encore été nettement reconnue et qui sont de nature fibro-plastiques.

Ainsi nous avons vu les badigeonnages à la teinture d'iode, les vésicatoires, les sangsues, les pommades iodurées, la pommade au nitrate d'argent, les antiphlogistiques, etc., ne modifier en rien la marche de la tumeur, diminuer dans un cas seulement la douleur dont la tumeur était le siége; nous avons donné la compression méthodique comme ayant pendant quelque temps enrayé l'accroissement de la tumeur. Mais quand tout moyen a échoué, que le malade arrive auprès du chirurgien pour se faire traiter d'une tumeur volumineuse déjà, incommode, douloureuse, c'est alors qu'il faudra songer à un moyen de faire disparaître la tumeur à l'aide de l'instrument tranchant.

Avant de décrire les procédés employés, il faut dire quelques mots de l'état général du malade dont le chirurgien doit tenir un grand compte pour l'opération. Nous avons vu que la plupart du temps les malades atteints de tumeur fibro-plastique conservent une bonne santé générale, avec le parfait fonctionnement de tous les organes, ils vaguent à leurs occupations, et l'indolence de la tumeur, son accroissement presque toujours lent, laissent le malade dans un état d'insouciance plutôt favorable que regrettable dans ce cas. Enfin, le malade incommodé par le poids ou les douleurs lancinantes qui se produisent quelquefois, vient demander l'ablation de sa tumeur, ne soupçonnant pas que l'opération qu'il réclame a une gravité tout autre qu'il suppose. Le chirurgien alors reconnaissant la nature de la tumeur et par la connaissance qu'il a de sa marche toujours croissante, de sa terminaison possible, retarde de quelques jours l'opération pour laisser reposer le malade, lui faire malaxer souvent et en tous sens sa tumeur afin de la mobiliser, de détruire ses adhérences et de rendre l'opération plus facile.

Quand le malade est convenablement préparé, il enlève la tumeur par le procédé qu'il juge nécessaire. Dans ce cas, le malade guérit généralement bien de l'opération ; surtout si le volume de la tumeur

enlevée n'était pas trop considérable, si cette tumeur n'était pas située en un point de la cuisse très-proche en vaisseaux, si aucune importante n'avait été coupée, enfin si la plaie n'était pas trop étendue.

Il se remet, à moins qu'une complication funeste ne vienne renverser toutes les révisions du chirurgien, ainsi la gangrène, l'infection purulente, etc.

Ce sont là les cas plus heureux, et quand, après une opération, une récidive s'est montrée sur place, que la santé se maintient bonne, le chirurgien doit encore ne pas tarder à opérer afin de laisser au malade le bénéfice d'un bon état général qui lui permettra de lutter contre une nouvelle opération.

Mais les malades ne se présentent pas toujours dans ces heureuses conditions; souvent, et principalement quand la tumeur s'est développée rapidement, ils sont affaiblis par les souffrances et quelquefois par des douleurs continues, intolérables; ils sont condamnés à l'immobilité par le volume et la difformité du membre, leur moral est affecté, en un mot ils ont pâti et se trouvent dans un état de faiblesse qui ne permet pas de les livrer immédiatement aux chances d'une grave opération. Dans ce cas, il sera bon d'attendre quelque temps, de mettre le malade dans les meilleures conditions possibles d'hygiène, le soumettre à un régime réparateur et alors tenter l'opération quand il sera un peu relevé.

Il est deux procédés principaux pour l'ablation de la tumeur, l'extirpation et l'énucléation. On ne peut donner à cet égard aucune règle précise, car, en cela, le meilleur procédé opératoire est le plus simple, c'est-à-dire qu'il dépend de la position de la tumeur, de la direction des vaisseaux, de la richesse vasculaire plus ou moins considérable, enfin du siége de la tumeur, elle-même. Quand la tumeur est superficielle, s'est développée sur l'aponévrose fémorale, l'énucléation trouve là son application, c'est-à-dire que deux incisions décrivant un lambeau elliptique, découvrent la tumeur de la coque fibreuse de laquelle on détache la peau environnante, et la

plupart du temps les doigts suffisent pour cette énucléation et l'on n'est obligé de ne prendre le bistouri que pour retrancher quelques adhérences avec l'aponévrose.

Le pansement est aussi simple que l'opération : on réunit les bords de la plaie à l'aide de suture ou de serres-fines. On obtient ainsi souvent une réunion à moins que la peau ne se gangrène, tombe et laisse une plaie qui ne pourra guérir que par bourgeonnement au bout d'un certain temps, laissant une cicatrice assez vaste.

Mais quand la tumeur a des adhérences soit avec le tissu cellulaire, les gaînes musculaires, avec la gaîne des vaisseaux, avec les nerfs, l'opération n'est plus aussi simple, il faut la disséquer, l'enlever lambeaux par lambeaux, en respectant les nerfs, les vaisseaux, au risque de laisser dans la plaie du tissu fibro-plastique et de détruire ces fragments soit avec le cautère actuel soit avec la pâte de chlorure de zinc. C'est là véritablement l'extirpation.

Quand la tumeur est volumineuse et à grand diamètre considérable, nous avons vu pour un cas semblable M. Larrey faire une incision cruciale, relever les lambeaux au risque de faire une vaste plaie pour se donner de la latitude et réunir ensuite par première intention. Mais l'opération ne présente pas toujours une position relative.

Nous avons vu que souvent, quoique la tumeur fût mobile ou parût superficielle, le chirurgien, craignant de se trouver surpris, s'est décidé à amputer séance tenante et a fait ses préparatifs en conséquence ; nous avons vu que le chirurgien, sans être réduit à enlever le membre inférieur, s'est senti tout à coup en face de difficultés considérables que la mobilité de la tumeur, la liberté des mouvements, de l'articulation, l'absence d'œdème à la jambe, n'avaient pu faire prévoir ainsi des adhérences telles, soit avec la peau, soit avec le tissu cellulaire, ou l'aponévrose ou les muscles mêmes, qu'il fallut enlever une portion plus ou moins considérable de ces tissus. Nous ne parlons pas des adhérences aux vaisseaux ou au nerfs, encore bien moins du cas où la tumeur se développe à leurs dépens. Cette

dernière circonstance complique l'opération plus encore que les accidents qui sont une cause malheureuse à ajouter au pronostic. Rarement le chirurgien se décide à amputer d'emblée. Dans les cas où le malade jouit d'une bonne santé relative et d'après nos observations, nous croyons que l'amputation n'a été pratiquée que lors d'une récidive sur place et pour mettre le malade autant que possible hors des chances d'une troisième réapparition de la tumeur.

Du reste voici quelle serait notre ligne de conduite dans un cas de tumeur fibro-plastique de la cuisse. Si la tumeur était d'un volume médiocre, ne gênant pas l'articulation, nous nous contenterions de l'enlever; mais si la tumeur présentait ses adhérences intimes avec les muscles, les vaisseaux, etc., nous n'hésiterions pas à enlever la cuisse séance tenante plutôt que lier les vaisseaux ou les enlever; ou bien même nous nous résoudrions à laisser l'opération inachevée.

Notre première observation a été présentée par M. Demarquay à la Société de chirurgie qui, dans sa séance du 14 avril 1869, s'est occupée de ce fait intéressant des adhérences vasculaires des tumeurs en général.

M. Verneuil a rapporté des faits curieux de tumeurs qui se sont développées soit dans le voisinage des vaisseaux, en contractant avec eux des adhérences, ou bien qui se sont développées aux dépens de leur gaîne elle-même.

On comprend la gravité d'une tumeur qui a de telles connexions avec les vaisseaux principaux d'un membre, soit qu'on opère, soit qu'on n'opère pas. Il y a grande chance pour que, dans l'un et l'autre cas, l'issue soit fatale au malade; ou bien il faudra enlever les vaisseaux avec la tumeur, ou bien, si l'on ne veut en venir à cette extrémité, il faudra renoncer à achever l'opération commencée, et laisser le malade avec toutes les chances possibles de l'infection purulente. C'est ce que nous avons vu se produire chez le malade opéré à la Maison de santé; la tumeur englobait complétement les vaisseaux aux dépens de la gaîne externe desquels elle

s'était développée ; il eût fallu réséquer environ 5 à 6 centimètres de l'artère et de la veine. Cette résection aurait eu pour résultat une prompte désorganisation du membre, par conséquent les chances en faveur du malade étaient tout aussi mauvaises dans les deux cas.

S'il n'eût fallu qu'enlever une portion de la veine, peut-être le chirurgien eût-il été autorisé par les quelques faits qui montrent qu'on a pu exciser et extraire une certaine portion de la veine principale d'un membre. Ainsi, M. Verneuil a enlevé 6 centimètres de la veine axillaire, 5 centimètres de la fémorale au pli de l'aine ; mais lier la veine et l'artère au même niveau, les retrancher même ! il faudrait être bien hardi pour entreprendre une pareille opération, et il ne faudrait pas s'autoriser d'un fait bien rare, mais possible, d'oblitération des deux vaisseaux au même niveau, de l'exemple de Gensoul liant la fémorale pour une plaie de la veine, et cela sans amener de gangrène du membre ; de l'exemple de Langenbeck, liant et extirpant la carotide avec la jugulaire englobées dans une tumeur.

M. Verneuil, dans une note qu'il lit à ce sujet, parle de trois malades chez lesquels il a observé, au même niveau, une blessure de la veine et de l'artère poplitée à la partie supérieure. Sur ces trois malades, une seule fois il observa la gangrène du membre ; sur un autre sujet qu'il opéra d'une tumeur maligne située au pli de l'aine, il fallut lier la veine, puis l'artère quelque temps après. Tous ces malades moururent, mais M. Verneuil ajoute que ce ne fut pas exclusivement de la blessure des vaisseaux, mais de complications multiples. Est-ce une consolation ?

Nous avons vu que souvent le chirurgien en commençant l'extirpation d'une tumeur, quoiqu'il ait pesé son diagnostic, examiné soigneusement la tumeur et tous les caractères qui le confirment, reste indécis, et craint des adhérences aux vaisseaux ; il se met en garde pour ne pas être surpris au dépourvu ; il fait préparer les instruments pour amputer séance tenante, si la tumeur ne peut

être extirpée au prix de la lésion des vaisseaux, s'il tombe sur une tumeur à adhérences musculaires importantes : ainsi, M. Larrey dans une observation citée ; ainsi, MM. Demarquay et Monod qui amputèrent séance tenante; opération dont l'issue fut si prompte et si terrible. Il est bien juste que, si l'on prévoyait des adhérences, il faudrait pratiquer d'emblée l'amputation. Mais, il est des régions où l'on ne peut amputer, ainsi l'aisselle, le pli inguinal. Dans ce dernier cas, M. Verneuil préfère enlever l'artère entre deux ligatures, que de commencer une opération pour ne pas la continuer. Que ce savant maître nous permette, malgré notre faible expérience, nos humbles connaissances, de ne pas partager entièrement sa manière de voir. Dans un cas semblable, notre ligne de conduite serait identique à celle qu'a suivie M. Demarquay. Nous croyons que, malgré les quelques cas d'extirpation d'artère rapportés plus haut, la gangrène du membre ou de la région viendra invariablement détruire un membre privé de son artère principale, à moins que, comme dans un cas cité, la circulation collatérale ne soit bien établie par suite de l'ancienneté de la tumeur et de la compression ou de l'oblitération des vaisseaux. Mais, dans ces cas, nous savons combien peu le praticien doit compter sur cette revanche ultime, tandis que l'éventualité d'une opération commencée et abandonnée au susdit cas nous paraît moins funeste que l'extirpation d'une portion de l'artère principale. En effet, bien qu'il y ait des chances pour que l'infection purulente vienne à se déclarer, cette complication est loin d'être aussi constante que la gangrène. Dans le cas d'ablation d'une partie de l'artère, des soins, des pansements répétés, les toniques à l'intérieur, les désinfectants, pourront conjurer dans quelques cas l'infection purulente. La suppuration, puisque nous savons que l'inflammation et la suppuration peuvent envahir certaines productions morbides du genre de celle qui nous occupe, aura peut-être le pouvoir d'éliminer en tout ou en partie la tumeur, ou bien la pâte de Canquoin ou les autres caustiques seront, dans ce cas, très-utiles pour achever ou hâter la disparition de la tu-

meur, en ménageant autant que possible les vaisseaux englobés.

Loin de nous la pensée de compter, comme un moyen certain, sur l'inflammation et ses suites qui, nous le savons, n'envahissent qu'exceptionnellement les tumeurs de ce genre. Malgré cela, nous demeurons convaincu qu'opérer et s'arrêter s'il le faut, valent mieux que priver un membre de toute circulation. L'excision de l'artère expose inévitablement, nous pouvons presque l'assurer, à la gangrène, et à tous les graves accidents, l'infection en particulier, qu'elle entraîne après elle. Tandis qu'une extirpation, incomplète il est vrai, de la tumeur, pourra laisser au malade, avec les soins assidus et intelligents, une bonne hygiène, le bénéfice d'échapper à l'infection purulente, et de revenir à l'état où il se trouvait avant qu'aucune opération ait été tentée.

Maintenant, si nous doutions par la nature de la tumeur, par son mode d'implantation, que les résultats de l'opération dussent être funestes, nous imiterions la sage conduite de M. Demarquay, au risque de paraître timide et de mécontenter le malade en n'obtempérant pas à ses vœux imprudents, nous préférerions laisser à un confrère plus brillant et plus hardi la responsabilité de la mort d'un client.

QUESTIONS

SUR

LES DIVERSES BRANCHES DES SCIENCES MÉDICALES.

Anatomie et histologie normales. — Des aponévroses de l'abdomen.

Physiologie. — De la digestion intestinale; du suc pancréatique.

Physique. — Courants thermo-électriques; thermo-multiplicateur.

Chimie. — Ammoniaque; propriétés. Préparation. Action des acides sur l'ammoniaque.

Histoire naturelle. — Des racines; structure, tendances, modification; des bulbes, bulbilles, tubercules; caractères qui distinguent les racines des rizomes.

Pathologie externe. — Enumérer les tumeurs de l'orbite et leurs signes différentiels.

Pathologie interne. — Des concrétions sanguines dans le système artériel.

Pathologie générale. — De la fièvre.

Médecine opératoire. — Des appareils employés pour le redressement du membre dans le cas de pied bot.

Pharmacologie. — Des altérations que les médicaments officinaux subissent par l'action de l'air, du froid, de la chaleur et de l'humidité; quels sont les différents moyens employés pour les conserver?

Thérapeutique. — Des indications de la médication astringente.

Hygiène. — Des boissons aromatiques.

Médecine légale. — Empoisonnement par l'alcool; comment est isolé l'alcool du sang?

Accouchements. — De l'influence de la grossesse sur la marche des maladies qui la compliquent.

Vu, bon à imprimer,

RICHET, Président.

Permis d'imprimer,

Vice-Recteur de l'Académie de Paris

A. MOURIER.

TUMEUR FIBRO-PLASTIQUE

développée à la partie interne et inférieure de la cuisse.

Service de Mr. Demarquay.

A. Cosserat pinxt.

Imp. brevte Georges Hurtrel Artiste Editeur, 11, place St. André - des - Arts, Paris

Georges Hurtrel, Chromo-Lith.

FACE ANTERIEURE

I. Artère aux tuniques de laquelle adhérait intimement la tumeur.
II. Veine idem
III. Coupe des vaisseaux encastrés dans la tumeur.

TUMEUR FIBRO-PLASTIQUE

développée à la partie interne et inferieure de la cuisse *Service de M.r Demarquay.*

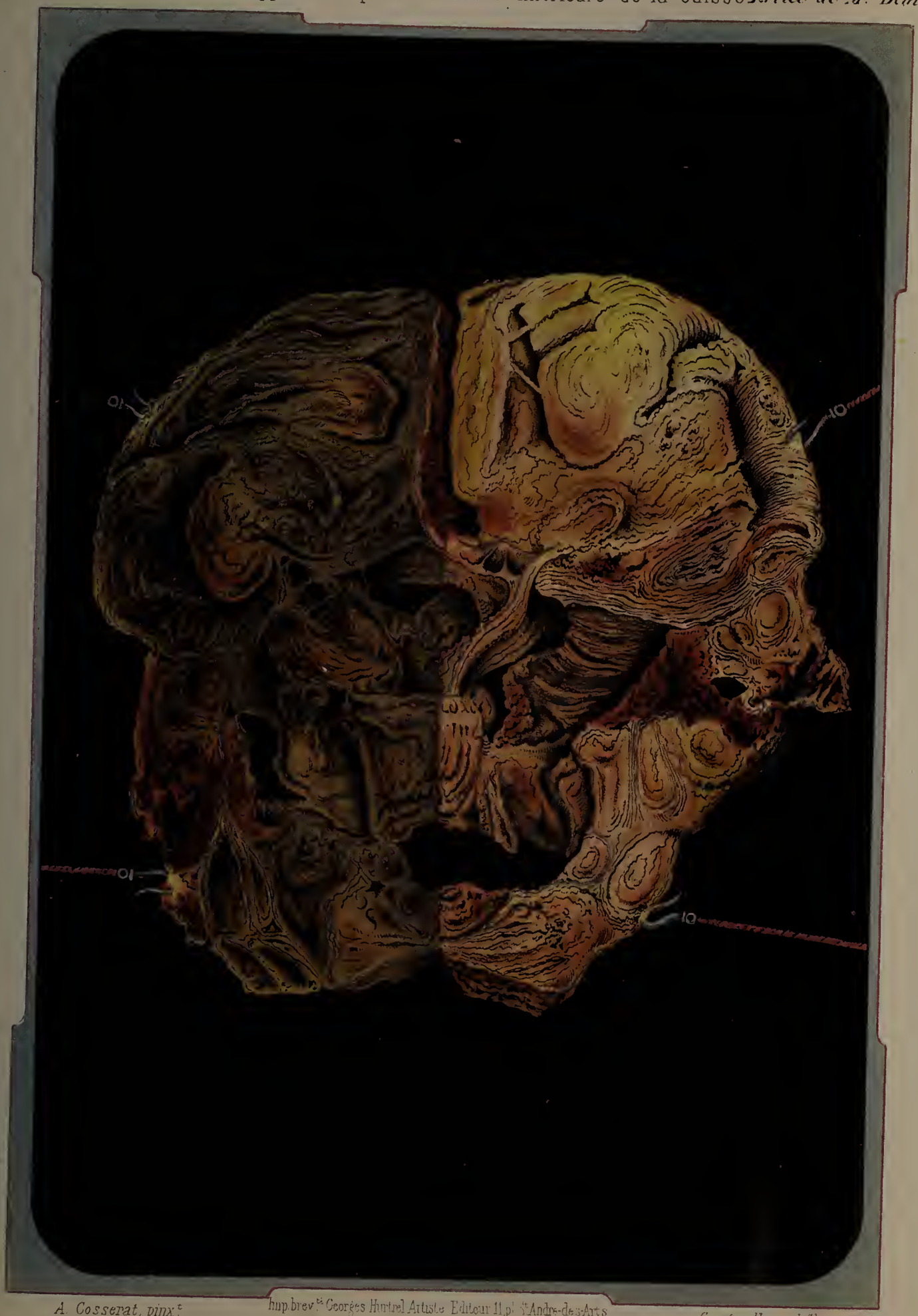

A. Cosserat, pinx.t Imp. brev.t Georges Hurtrel Artiste Editeur 11, p.l St Andre-des-Arts *Georges Hurtrel Chromo Lith.*

COUPE MÉDIANE LONGITUDINALE DE LA TUMEUR

SEGMENT INFR DE LA CUISSE,

où la tumeur s'est développée

Service de Mr Demarquay

X. Charbonnier

Grandeur 3/4 Nature

Imp. et Lith. de Georges Hurtrel Artiste Editeur 11, Place St André des Arts. Paris.

paraît pas colorée sur ses bords, bien que les rayons lumineux traversent un appa reil réfringent qui n'est pas achromatique. Maskelyne a mesuré quelle était l'éten due de l'inégale réfrangibilité des rayons lumineux dans l'œil ; il a vu que l'inter valle des deux foyers extrêmes sur l'axe oculaire était de $0^{mm},61$, ce qui correspon à un angle visuel de 15″. Or, les derniers éléments de la rétine comprenant eux mêmes un angle deux fois plus grand, il est facile de comprendre comment l chromasie des milieux réfringents est largement compensée. Mais lorsque l'œil n'es pas accommodé, lorsque les cercles de diffusion sont plus grands que les élément de la rétine, les images sont nécessairement colorées sur leurs bords, et non dan leurs parties centrales, parce que les rayons de différentes couleurs s'y superposen et produisent une impression qui est leur résultante.

L'*aberration de sphéricité* ou *aberration monochromatique* a été démontrée pa les expériences de Volkmann ; mais la constitution anatomique du cristallin, qui es plus dense à son centre que vers ses bords, en diminue l'importance. Chez la plu- part des sujets, cette aberration subsiste encore, quoique diminuée, et conserve so véritable sens. Chez des sujets exceptionnels, elle est exactement corrigée. Enfin dans quelques cas, la correction dépasse le but à atteindre, et il en résulte une aber ration inverse de celle des appareils dioptriques ordinaires. Ajoutons encore que s elle n'est pas mathématiquement corrigée, mais qu'elle ne donne lieu qu'à de cercles de diffusion moins étendus que les éléments de la rétine, elle est nulle pou notre œil.

En réalité, les milieux réfringents ne sont pas limités par des surfaces sphéroï dales, mais par des surfaces de forme ellipsoïdale ; par conséquent, l'image d'u point, même quand l'accommodation est parfaite, n'est jamais un point, mais un surface de diffusion allongée dans le sens vertical ou transversal. Ce défaut consti tue l'*astigmatisme*. S'il est peu marqué, ce qui arrive ordinairement, les surfac de diffusion sont plus petites que les derniers éléments de la rétine, et nous n'avo pas la notion de l'imperfection de notre œil. Mais, sur cinquante yeux normaux (beaucoup plus souvent pour les yeux myopes et hypermétropes), il y a environ un œ dont l'astigmatisme est assez notable pour troubler la vision. Nous avons résumé quelques pages l'historique, les signes, le diagnostic et le traitement de ce vice conformation, qui n'était connu que depuis un petit nombre d'années.

Il arrive quelquefois que les différents secteurs du cristallin n'ont pas le mêm pouvoir réfringent, d'où la formation de plusieurs images d'un seul objet ou u *polyopie monoculaire*. L'accommodation fait ordinairement disparaître ce troul de la vue ; mais, dans quelques cas rares, il est permanent et s'allie à un astigm tisme irrégulier.

Lorsque le regard se porte au loin sur un point très-lumineux, on ne le v jamais comme un point simple, quelque parfaite que soit l'accommodation de no